Uniwersytet Medyczny im. Karola Marcinkowskiego
w Poznaniu
Wydział Nauk o Zdrowiu
Kierunek Fizjoterapia

Joanna Chowańska

ZASADNOŚĆ STOSOWANIA RÓŻNYCH POZYCJI PRZY BADANIU METODĄ TOPOGRAFII POWIERZCHNIOWEJ DLA OCENY ZNIEKSZTAŁCENIA TUŁOWIA U DZIECI ZE SKOLIOZĄ IDIOPATYCZNĄ

Praca magisterska napisana pod kierunkiem
dr med. Tomasza Kotwickiego
w Katedrze Ortopedii i Traumatologii Dziecięcej
Uniwersytetu Medycznego im. Karola Marcinkowskiego w Poznaniu

POZNAŃ 2007

Składam serdeczne podziękowanie promotorowi
dr med. Tomaszowi Kotwickiemu
za pomoc w realizacji pracy magisterskiej

Joanna Chowańska

OŚWIADCZENIE

Ja, niżej podpisana Joanna Chowańska, studentka Wydziału Nauk o Zdrowiu Uniwersytetu Medycznego im. Karola Marcinkowskiego w Poznaniu oświadczam, że przedkładaną pracę magisterską pod tytułem „Zasadność stosowania różnych pozycji przy badaniu metodą topografii powierzchniowej dla oceny zniekształcenia tułowia u dzieci ze skoliozą idiopatyczną" napisałam samodzielnie. Oświadczam również, że przy pisaniu pracy, poza niezbędnymi konsultacjami, nie korzystałam z pomocy innych osób, a w szczególności nie zlecałam opracowania rozprawy lub jej części innym osobom, ani nie odpisywałam tej rozprawy lub jej części z innych prac.

Jednocześnie przyjmuję do wiadomości, że złożenie nieprawdziwego oświadczenia będzie skutkowało decyzją o nie wydaniu mi dyplomu.

Poznań, dnia 10.07.2007 r. …...……

Spis treści

ROZDZIAŁ I

Skolioza

1.1. Definicja skoliozy ……... 6

1.1.1. Występowanie skolioz idiopatycznych ……... 8

1.1.2. Budowa anatomiczna kręgosłupa …….. 10

1.1.3. Patogeneza skoliozy idiopatycznej ……... 12

1.2. Patomorfologia skolioz idiopatycznych……...….…..15

1.2.1. Zmiany dotyczące kręgu szczytowego skoliozy …... 15

1.2.2. Deformacja tułowia ……...…... 18

1.2.3. Deformacja miednicy ……...……. 19

1.3. Objawy kliniczne ……...…... 20

1.4. Klasyfikacja skolioz …….. 22

ROZDZIAŁ II

Metody oceny chorego ze skoliozą idiopatyczną

2.1. Wywiad ……..... 28

2.2. Badanie kliniczne …….. 29

2.2.1. Badanie ogólne ……..... 29

2.2.2. Badanie grzbietu ……... 31

2.2.3. Wykrywanie przykurczów w stawach wywierających wpływ na kręgosłup …….. 33

2.3. Badania dodatkowe ……... 35

2.3.1. Badanie radiograficzne …….. 35

2.3.2. Badanie skoliometrem ……... 41

2.3.3. Topografia powierzchniowa …….. 47

ROZDZIAŁ III

Metody obrazowania i oceny skolioz z wykorzystaniem topografii powierzchniowej

3.1. Metoda prążków Moire ……..... 49

3.2. Topografia rastrowa z automatyczną analizą obrazu …….. 51

3.3. Metoda skanowania powierzchni poprzeczną wiązką światła 58

ROZDZIAŁ IV

Dobór pozycji do badania dzieci metodą topografii powierzchniowej

4.1. Badanie w swobodnej pozycji stojącej …….….. 64

4.2. Badanie w skłonie tułowia w przód ……..... 67

4.3. Badanie w pozycji siedzącej z pochyleniem tułowia …….....68

4.4. Tabela podsumowująca zasadność stosowania określonych pozycji ……....73

ROZDZIAŁ V

Zasadność stosowania wybranych pozycji podczas badania metodą topografii powierzchniowej – badania własne

5.1. Cel badań …….…….. 75

5.1. Materiał……... 75

5.2. Metodyka ……...……..76

5.3. Wyniki ……...…….. 82

5.4. Dyskusja……..…..86

5.5. Wnioski ……... 90

ROZDZIAŁ VI

Podsumowanie …….. 91

Piśmiennictwo ……...……... 94

Streszczenie ……...……... 98

ROZDZIAŁ I

Skolioza

1.1. Definicja skolioz

Skolioza jest trójpłaszczyznowym, rozwojowym skrzywieniem kręgosłupa. Nazwa wywodzi się z greckiego słowa *skoliós,* co oznacza krzywy.

Zniekształceniami kręgosłupa zajmowano się już w czasach Hipokratesa (300 lat p.n.e.), który stworzył urządzenie do korekcji skolioz. Jako pierwszy termin *scoliosis,* dla określenia bocznego skrzywienia kręgosłupa, wprowadził jeden z najznakomitszych starożytnych lekarzy - Claudius Galenus. Galen wywarł olbrzymi wpływ na rozwój nauk medycznych, opisał dodatni wpływ ćwiczeń fizycznych na rozwój ciała, usystematyzował wady postawy i jako pierwszy wprowadził terminy: *kyphosis, lordosis* i wiele innych używanych po dzień dzisiejszy [1, 25].

Dokładne zobrazowanie deformacji, głównie w płaszczyźnie czołowej, było możliwe po odkryciu przez Röntgena promieniowania X, za co w roku 1901 został uhonorowany nagrodą Nobla z dziedziny fizyki [1, 5, 25].

W oparciu o radiogram przednio-tylny wykonany w pozycji stojącej powstała definicja skoliozy według Scoliosis Research Society. Skoliozą

określa się wygięcie, którego kąt, mierzony metodą Cobba, wynosi co najmniej 10º [6]. Deformacja ma charakter trójwymiarowy: wygięcie boczne w płaszczyźnie czołowej, zaburzenie fizjologicznych krzywizn: kifozy piersiowej i lordozy lędźwiowej w płaszczyźnie strzałkowej oraz rotacja osiowa kręgów w płaszczyźnie poprzecznej, czego efektem jest torsja kręgosłupa. Skolioza nie ogranicza się do zniekształceń w obrębie samego kręgosłupa. Zmiany wtórne dotyczą klatki piersiowej, a także tkanek miękkich, narządów wewnętrznych, głównie płuc i serca [6].

Z punktu widzenia momentu powstania zniekształcenia, skrzywienie kręgosłupa może być wrodzone lub też pojawić się w wyniku różnych czynników w wieku wczesnodziecięcym, dziecięcym, młodzieńczym lub dorosłym [33].

Etiologia największej grupy skolioz - idiopatycznych (stanowią 80-90% wszystkich przypadków) - jest nieznana. Prawdopodobnie pojawienie się skoliozy idiopatycznej jest uwarunkowane wieloczynnikową patologią ośrodkowego układu nerwowego. Nie można również jednoznacznie określić postępu choroby. W początkowym okresie możliwe jest zmniejszenie skrzywienia, jego stabilizacja lub pogłębienie deformacji:

Ryc. 1.1. Możliwości ewolucji skrzywienia przy małych wartościach kątowych.

Progresja zachodzi jednocześnie w trzech płaszczyznach, a ryzyko progresji jest większe:

» im wcześniej skolioza wystąpi

» u dziewcząt

» w skoliozach pierwotnie dwułukowych

» im większa jest utrata fizjologicznej kifozy piersiowej

» im większy kąt Cobba w chwili wykrycia.

Skolioza idiopatyczna u dzieci i młodzieży nie powoduje dolegliwości bólowych ze strony kręgosłupa [6, 24, 33].

1.1.1. Występowanie skolioz idiopatycznych

Skolioza idiopatyczna dotyczy 2-3% populacji dorastających, a deformacje wymagające leczenia specjalistycznego szacuje się na około 1% populacji. Częstość występowania skolioz idiopatycznych według Weinsteina przedstawia poniższa tabela [6].

Tab.1.1. Częstość występowania skolioz idiopatycznych wg. Weinsteina [6].

Kąt Cobba	**Częstość występowania (%)**
>10 stopni	2-3
>20 stopni	0,3-0,5
>30 stopni	0,1-0,3
>40 stopni	<0,1

Skoliozy o małym kącie skrzywienia stwierdza się podobnie często u dziewcząt jak i u chłopców. Progresja występuje jednak częściej u dziewcząt, co przedstawiono na wykresach [6]:

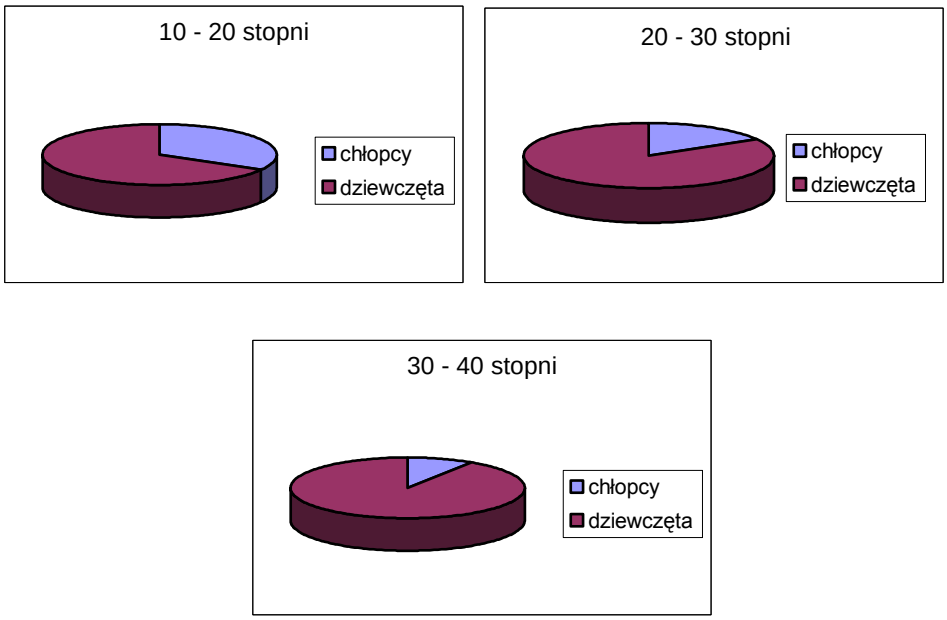

Ryc.1.2. Proporcja odsetka dziewcząt i chłopców ze skoliozą idiopatyczną w zależności od wartości kąta Cobba wg Weinsteina [6].

Ryzyko postępu choroby w znacznym stopniu uzależnione jest od wieku i wartości kątowej w momencie wykrycia skrzywienia. Dlatego tak ważna jest obserwacja postawy dzieci, wczesne rozpoznanie patologii i szybkie podjęcie właściwego leczenia. Zdaniem Bunnela u dzieci, których skrzywienie osiąga 10º na początku okresu dojrzewania - ryzyko progresji wynosi 20%, dla skrzywień 20º - 60%, natomiast w skoliozach 30º ryzyko pogłębiania deformacji wzrasta do 90% [6].

Uważa się, że u osób dorosłych dobrze rokują skrzywienia nie przekraczające 30º kąta Cobba. Trudno ocenić ryzyko postępu w przedziale

30º-50º, natomiast skoliozy przekraczające 50º, pomimo osiągnięcia dojrzałości kostnej, postępują i grożą rozwojem odległych powikłań [6].

1.1.2. Budowa anatomiczna kręgosłupa

Prawidłowo ukształtowany kręgosłup stanowi kolumnę, charakteryzującą się wyrównanym, liniowym ustawieniem poszczególnych kręgów w płaszczyźnie czołowej oraz poprzecznej z zachowaniem symetrii ułożenia. W płaszczyźnie strzałkowej występują fizjologiczne wygięcia: lordoza szyjna, kifoza piersiowa oraz lordoza lędźwiowa.

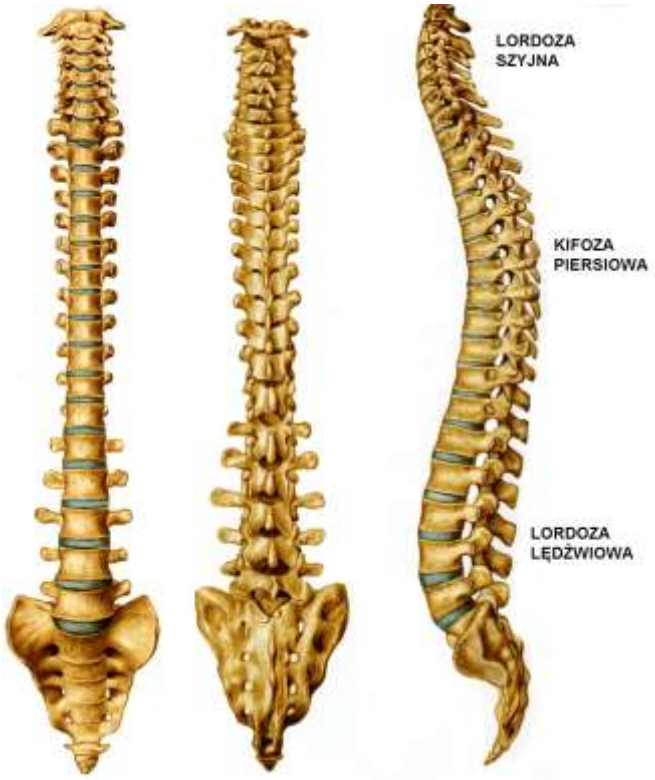

A B C

Ryc.1.3. Prawidłowo ukształtowany kręgosłup: A - widok od strony brzusznej; B – widok od strony grzbietowej; C – widok od strony bocznej [26].

Z biomechanicznego punktu widzenia stabilność kręgosłupa jest zapewniona przez kolumnę przednią: zbudowaną z trzonów, krążków międzykręgowych, więzadeł: podłużnego przedniego i tylnego oraz kolumnę tylną (prawą i lewą): złożoną z wyrostków kręgów, stawów międzykręgowych, zespołu więzadeł tylnych i mięśni głębokich grzbietu [6, 4, 23].

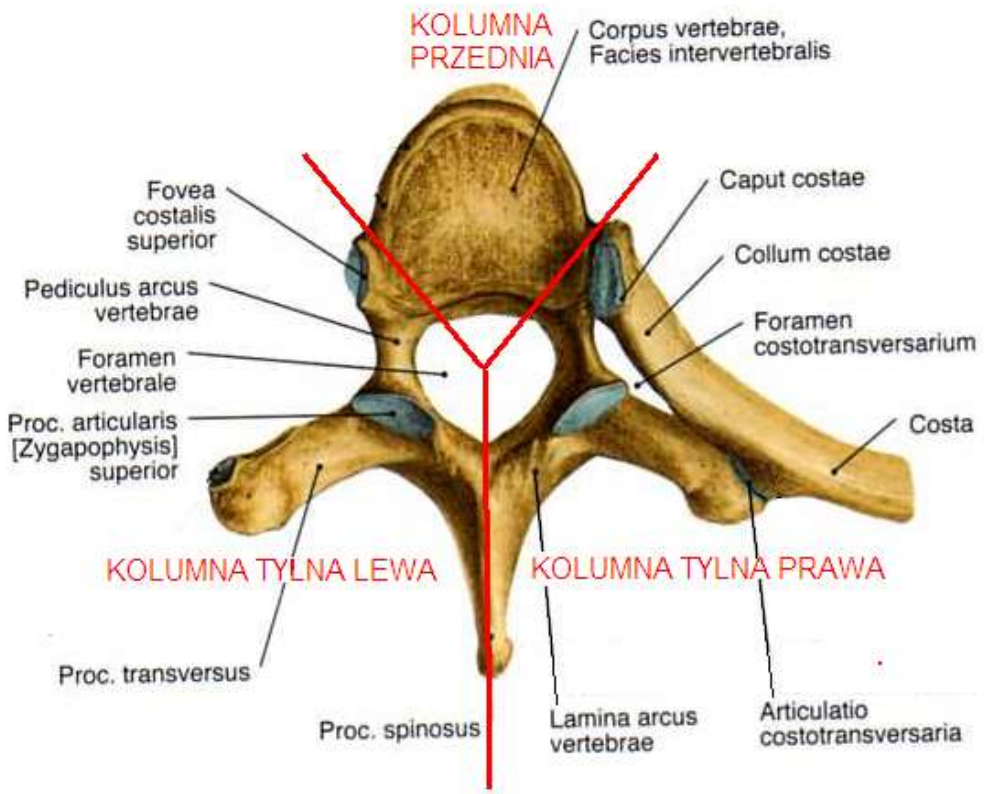

Ryc.1.4. Budowa kręgu piersiowego z oznaczeniem kolumn kręgosłupa [26].

1.1.3. Patogeneza skoliozy idiopatycznej

W skoliozie dochodzi do zaburzeń występujących we wszystkich trzech płaszczyznach jednocześnie. Według Dubousseta powstanie skoliozy piersiowej przebiega w inny sposób niż w odcinku lędźwiowym i piersiowo-lędźwiowym [4, 6].

A. Mechanizm powstania skoliozy w odcinku piersiowym.

W początkowym okresie największe znaczenie ma pojawienie się przodowygięcia, objawiającego się klinicznie jako spłaszczenie lub tylko usztywnienie kręgosłupa piersiowego. Widoczne jest szczególnie w pozycji zgięcia tułowia w przód (jak w teście Adamsa).

Ryc. 1.5. Spłaszczenie kifozy piersiowej u dziewczynki ze skoliozą [Materiał Kliniki Ortopedii i Traumatologii Dziecięcej w Poznaniu].

Za przyczynę zjawiska uważa się zwiększenie wysokości kolumny przedniej kręgosłupa w stosunku do tylnej. Rolę w patomechanizmie skoliozy piersiowej można uszeregować następująco, (od największego do najmniejszego znaczenia w powstawaniu deformacji):

- przemieszczenie kręgów w przód (najważniejsza składowa)
- rotacja
- przemieszczenie do boku.

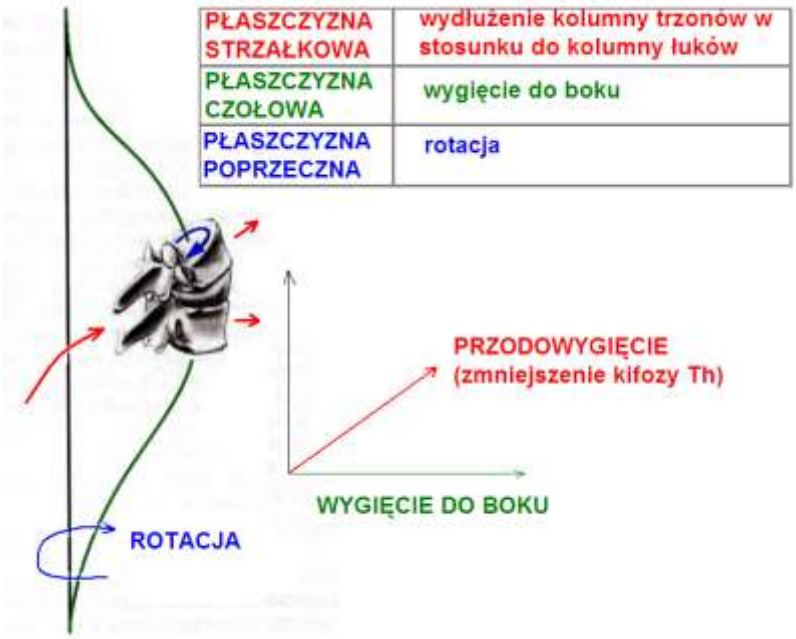

Ryc.1.6. Trójwymiarowa deformacja kręgosłupa w skoliozie idiopatycznej [4].

Asymetryczne obciążenia oraz procesy wzrostowe niedojrzałego kręgosłupa prowadzą do powstania trójpłaszczyznowych zmian strukturalnych kręgów, co nazywamy torsją. Proces narastania zniekształcenia przebiega zgodnie z prawem Heutter-Volkmanna i Wolffa-Delpecha – zjawisko remodelowania kości zachodzi pod wpływem działania sił mechanicznych: nacisku, grawitacji, pociągania przez więzadła, ścięgna i mięśnie [6, 23, 29].

B. Mechanizm powstania skoliozy w odcinku lędźwiowym i piersiowo-lędźwiowym.

W tych skrzywieniach najistotniejszą składową stanowi:

- boczne wygięcie kręgosłupa,
- następnie rotacja kręgów,
- mniejsze znaczenie ma składowa strzałkowa (zmniejszenie lordozy lędźwiowej) [6].

C. Powstanie wygięć kompensacyjnych.

Według Tylmana zaburzenie równowagi ciała, wywołane pierwotnym skrzywieniem, wyzwala odruch obronny, zwany ortostatycznym. Polega on na zwiększeniu napięcia nieuszkodzonych mięśni znajdujących się proksymalnie i dystalnie w stosunku do skrzywienia pierwotnego, po stronie jego wypukłości. Wynikiem zaistnienia tych dodatkowych, wzmożonych napięć mięśniowych jest powstanie skrzywień wyrównawczych: górnego i dolnego [29].

1.2. Patomorfologia skolioz idiopatycznych

Skolioza ma charakter trójwymiarowy. Deformacja obejmuje:

- zaburzenia fizjologicznych krzywizn w płaszczyźnie strzałkowej,
- wygięcie boczne w płaszczyźnie czołowej,
- rotacja kręgów i torsja – w płaszczyźnie poprzecznej.

Skrzywienie pierwotne odznacza się zwykle większym łukiem, z mocniej zaznaczoną rotacją (obrót w stronę wypukłości łuku skrzywienia) oraz torsją kręgów (zmiany wzrostowe), bardziej nasilonymi zmianami strukturalnymi oraz mniejszą ruchomością niż w skrzywieniach kompensacyjnych.

1.2.1. Zmiany dotyczące kręgu szczytowego skoliozy

Na podstawie badań obrazowych pacjenta ze skoliozą (radiografia, tomografia komputerowa, jądrowy rezonans magnetyczny) lub anatomopatologicznych, można stwierdzić zaburzenia w budowie kręgów. W obrębie kręgu szczytowego zachodzą największe zmiany deformacyjne [6, 29]:

1. W płaszczyźnie strzałkowej – obniżenie wysokości trzonu w części tylnej w stosunku do przedniej – widoczne na ryc.1.6. (prawidłowy kręg posiada trzon wyższy w części tylnej);

2. W płaszczyźnie czołowej – w początkowym okresie schorzenia na radiogramie przednio-tylnym widoczne jest zniekształcenie w obrębie krążka międzykręgowego - jego spłaszczenie w po stronie wklęsłości wygięcia.

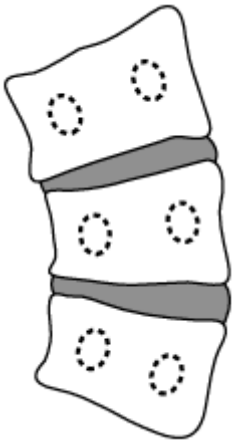

Ryc. 1.7. Zniekształcone skoliotycznie krążki międzykręgowe, widok w płaszczyźnie czołowej [24].

Przy braku korekcji i dalszym, długotrwałym działaniu nierównomiernego obciążenia kręgów siłami ciężkości oraz wzrostowymi pojawiają się zmiany strukturalne w elementach kostnych kręgosłupa. Kręg szczytowy przybiera kształt klina skierowanego podstawą w stronę wypukłości skrzywienia.



Ryc.1.8. Szlif kostny wykonany w płaszczyźnie czołowej przez szczytowy kręg skoliozy ze zwłok 12-letniego dziecka [29].

W kolejnych etapach, u osób dorosłych, na krawędziach górnych i dolnych strony wklęsłej skrzywienia powstają dziobiaste wyrośla kostne, które następnie łączą się w mostki pomiędzy trzonami. W podeszłym wieku tworzą się bloki kostne, które powodują całkowite unieruchomienie odcinka kręgosłupa objętego skrzywieniem [29].

3. W płaszczyźnie poprzecznej – rotacja i torsja kręgu.

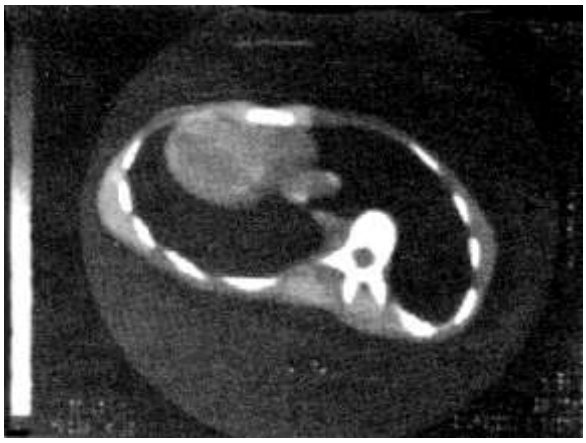

Ryc.1.9. Przekrój poprzeczny klatki piersiowej uzyskany metodą tomografii komputerowej u dziecka ze skoliozą (kąt Cobba = 56º) na wysokości kręgu szczytowego [6].

Zmiany deformacyjne dotyczą wszystkich elementów kręgu. Jak widać na ryc. 1.9. – trzon wydłuża się w stronę wklęsłości skrzywienia, wyrostek kolczysty na szczycie skrzywienia zwraca się w stronę garbu żebrowego tylnego (w stronę wypukłości skrzywienia), wyrostek poprzeczny strony wypukłej dąży do ustawienia w płaszczyźnie strzałkowej, a strony wklęsłej - w czołowej. Nasada łuku i otwór kręgowy są wydłużone po wypukłej stronie skrzywienia [6, 29].

1.2.2. Deformacja tułowia

Żebra połączone są z kręgosłupem w dwóch stawach: żebrowo-kręgowym i żebrowo-poprzecznym. Ruch rotacyjny kręgów powoduje więc obrót żeber i całej klatki piersiowej. Po stronie wypukłej łuku skrzywienia żebra ustawiają się w płaszczyźnie zbliżonej do strzałkowej - powstaje garb żebrowy tylny (*gibbus costalis posterior*), a z przodu zapadnięcie klatki piersiowej. Po stronie wklęsłej jest na odwrót - tylna ściana klatki piersiowej ulega zapadnięciu (*depressio thoracis*), a przednia uwypukla się tworząc garb żebrowy przedni *(gibbus costalis anterior*).

Według Tylmana kształt garbu żebrowego zależy w dużej mierze od mięśni brzucha, które powodują obniżenie żeber i ich kątowe załamanie, tzw. grzebień garbu żebrowego. Mięsień skośny zewnętrzny odgrywa szczególną rolę, gdyż zapobiega transpozycji tułowia po wypukłej stronie skrzywienia [29].

Ustawienie mostka w skoliozie pozostaje na ogół bez zmian, czyli w płaszczyźnie czołowej.

Ryc. 1.10. Przekrój poprzeczny klatki piersiowej u chorego ze skoliozą [6].

W przekroju poprzecznym prawidłowa klatka piersiowa jest kształtu owalnego. Konsekwencją torsji kręgosłupa ze skoliozą jest deformacja klatki piersiowej i znaczne zmniejszenie jej objętości po stronie garbu żebrowego tylnego, które Dubousset nazwał „garbem wewnętrznym". Dochodzi do ograniczenia przestrzeni przeznaczonej dla narządów wewnętrznych, co w konsekwencji powoduje ich patologiczne odkształcenia oraz, przy dużych skrzywieniach, poważne powikłania [6, 4, 29].

W odcinku lędźwiowym skolioza objawia się bocznym skrzywieniem, obecnością wału mięśniowego po stronie wypukłej, który powstaje w wyniku rotacji kręgów w tym odcinku oraz zaburzeniem fizjologicznego wygięcia lordotycznego [6].

1.2.3. Deformacja miednicy

Zmiany deformacyjne miednicy u pacjentów ze skoliozą idiopatyczną mają na ogół charakter wyrównawczy. Występują po stronie wypukłej pierwotnego skrzywienia i są szczególnie wyraźnie w skrzywieniach lędźwiowych, piersiowo-lędźwiowych i w mniejszym stopniu w piersiowych. Polegają na:

- asymetrii budowy prawej i lewej kości miedniczej (jednostronne spłaszczenie talerza kości biodrowej)

- klinicznie: obniżenie kolca biodrowego przedniego górnego i wysunięcie go do przodu [29].

1.3. Objawy kliniczne

Podziału objawów skoliotycznych na trzy grupy, zależne od wielkości zmian deformacyjnych układu ruchu, dokonał w 1956 roku Wejsflog [11].

Objawy skoliotyczne I rzędu (zniekształcenia dotyczące kręgosłupa wraz z kością krzyżową):

- boczne wygięcie kręgosłupa, przebiegające z łukowatym przebiegiem linii wyrostków kolczystych,
- wygięcie przednio-tylne,
- rotacja kręgów, ich torsja i sklinowacenie.

Objawy skoliotyczne II rzędu (deformacje dotyczące elementów szkieletu związanych bezpośrednio z kręgosłupem):

- garb żebrowy tylny (*gibbus costalis posterior*) po stronie wypukłej - najwyższy na szczycie skrzywienia,
- wgłębienie żebrowe tylne (*impressio costalis posterior*) – najniższe na wysokości szczytu skrzywienia,

- garb żebrowy przedni (*gibbus costalis anterior*) widoczny w przedniej części klatki piersiowej po stronie wklęsłej łuku skrzywienia; w dużych skrzywieniach tworzy ostry grzebień w okolicy kątów żeber, natomiast w mniejszych skoliozach, przebiegających z mniejszą rotacją kręgów, garb jest tępy,
- również z przodu, po drugiej stronie – odpowiadającej wypukłości wygięcia bocznego kręgosłupa – występuje wgłębienie,
- przesunięcie klatki piersiowej (*transpositio thoracis*) najczęściej w stronę wypukłą,
- nachylenie klatki piersiowej (*inclinatio thoracis*),
- torsja klatki piersiowej (*torsio thoracis*),
- wystawanie biodra.

Objawy skoliotyczne III rzędu (zmiany odcinków bardziej odległych od kręgosłupa):

- pogłębienie trójkąta taliowego po stronie wklęsłości i spłycenie po drugiej stronie wygięcia kręgosłupa,
- uniesienie łopatki po stronie wypukłej, oddalenie od linii wyrostków kolczystych oraz jej rotacja na zewnątrz,
- widoczna różnica w ustawieniu kątów dolnych łopatek,
- asymetria barków [11].

Ryc.1.11. Wczesne kliniczne objawy skoliozy [Materiał Kliniki Ortopedii i Traumatologii Dziecięcej w Poznaniu].

1.4. Klasyfikacja skolioz

Boczne skrzywienia kręgosłupa można podzielić na czynnościowe i strukturalne.

Skoliozy czynnościowe, nazywane także funkcjonalnymi, są „wtórne do przyczyny, która je wywołała" i po zaprzestaniu działania danego czynnika dochodzi do wyrównania skrzywienia. Schorzenia te występują początkowo tylko w płaszczyźnie czołowej. Wśród skolioz funkcjonalnych wyróżniamy statyczne - powstające w wyniku np. nierównej długości kończyn dolnych, wzmożonego napięcia mięśni, skośnego ustawienia

miednicy oraz skoliozy reflektoryczne – powstające w następstwie odruchu bólowego.

Skoliozy strukturalne, inaczej organiczne, to trójpłaszczyznowe deformacje kręgosłupa o różnej etiologii [11].

Podział skolioz według Scoliosis Research Society [6]:

I Idiopatyczna:

- Wczesnodziecięca (0 - 3 lata):
  - Ustępująca
  - Postępująca
- Dziecięca (4 r.ż. - początek dojrzewania)
- Młodzieńcza (początek dojrzewania – dojrzałość kostna)
- Dorosłych

II Nerwowo-mięśniowa:

- Przepuklina oponowo-rdzeniowa
- Rdzeniowy zanik mięśni
- Dysautonomia (zespół Rileya-Daya)
- Inne

III Mięśniowa:

- Artrogrypoza
- Dystrofia mięśniowa:
  - Typu Duchenne'a
  - Obręczowo-kończynowa
  - Twarzowo-łopatkowo-ramienna
- Hipotonia wrodzona
- Miotonia dystroficzna
- Inne

IV Wrodzona:

- Zaburzenia formowania kręgów:
  - Jednostronne częściowe (kręg klinowy)
  - Jednostronne całkowite (półkręg):
    - Wolny
    - Półzwiązany
    - Związany
- Zaburzenia segmentacji:
  - Jednostronne (płytka kostna)
  - Obustronne (blok kręgowy)
- Zaburzenia mieszane
- Z towarzyszącą patologią układu nerwowego:
  - Przepuklina oponowa
  - Przepuklina oponowo-rdzeniowa
  - Wady dysraficzne:
    - Diastematomielia
    - Inne

V Nerwiakowłókniakowatość

VI Mezenchymalna:

- Zespół Marfana
- Homocystynuria
- Zespół Ehlersa-Danlosa
- Inne

VII Urazowa:

- Złamanie lub zwichnięcie (nieporażenna)
- Po radioterapii
- Inne

VIII Przykurcz tkanek miękkich:

- Ropniak opłucnej
- Oparzenia
- Inne

IX Dysplazje kostne:

- Achondroplazja
- Dysplazja kręgosłupowo-nasadowa
- Karłowatość diastroficzna
- Mukopolisacharydozy
- Inne

X Nowotwory:

- Łagodne
- Złośliwe

XI Choroby reumatoidalne i metaboliczne:

- Choroby reumatoidalne
- Choroby metaboliczne:
  - Krzywica
  - Młodzieńcza osteoporoza
  - Wrodzona łamliwość kości

XII Patologia lędźwiowo-krzyżowa:

- Kręgoszczelina

XIII Neurogenna:

- Zaburzenia górnego neuronu ruchowego:
  - Mózgowe porażenie dziecięce
  - Zwyrodnienie rdzeniowo-móżdżkowe:
    - Ataksja Friedreicha

        - Charcot-Marie-Tooth
        - Zespół Roussy'ego-Levy
    - Syringomielia
    - Nowotwory rdzenia kręgowego
    - Urazy rdzenia kręgowego
    - Inne
- Zaburzenia dolnego neuronu ruchowego:
    - Poliomyelitis
    - Urazowe
- Kręgozmyk
- Inne

XIV Torakogenna:

- Po torakoplastyce
- Po torakotomii
- Inne

XV Histeryczna

Istotnym klinicznie jest podział skolioz według wartości kąta Cobba:

Tradycyjny:	Współcześnie proponowany:
I° - do 30°,	I°– 10 - 25°
II° - 31-60°,	II° – 25-45°
III° - 61-90°	III° - powyżej 45°
IV° - powyżej 90°	

Według lokalizacji - skrzywienia dzielimy na:

- szyjne C (*Cervicalis*)
- szyjno-piersiowe *(Cervico-Thoracalis)*
- piersiowe Th (*Thoracalis*)
- piersiowo-ledźwiowe *(Thoraco-Lumbalis)*
- lędźwiowe L (*Lumbalis*) .

ROZDZIAŁ II

Metody oceny chorego ze skoliozą idiopatyczną

2.1. Wywiad

Od momentu wejścia dziecka do gabinetu ważna jest obserwacja jego sposobu poruszania się oraz ogólnego wyglądu, co dostarcza pierwszych cennych informacji o stanie pacjenta [6].

Pytamy o wiek, tempo wzrastania w ciągu ostatnich sześciu miesięcy, kiedy stwierdzono skoliozę oraz jakie było dotychczasowe postępowanie. U dziewcząt odnotowujemy, czy pojawiła się pierwsza miesiączka, jeśli tak, kiedy. Zapoznajemy się z przebytymi oraz współistniejącymi chorobami, uwzględniając również te z okresu niemowlęcego, głównie zaburzenia rozwojowe narządu ruchu, np. dysplazja stawów biodrowych. Pytamy o inne choroby i urazy narządu ruchu, układu nerwowego, oddechowego i krążenia, wady wzroku, słuchu oraz postępowanie przeciwkrzywicze, a także o stopień aktywności fizycznej i uprawiane sporty.

Samoistna skolioza nie powoduje dolegliwości ze strony kręgosłupa, w początkowym etapie nie zaburza czynności ustroju. Jeśli więc dziecko skarży się na ból, badanie powinno zostać rozszerzone w tym kierunku.

Uzyskujemy dane na temat wywiadu rodzinnego. Próbujemy ustalić czynnik etiologiczny i przebieg skoliozy [6, 11, 12, 31].

2.2. Badanie kliniczne

2.2.1. Badanie ogólne

Istotną rolę dla przebiegu badania odgrywa pomieszczenie, w którym się ono odbywa. Powinno to być miejsce ciepłe i właściwie oświetlone. Osoba badana powinna być rozebrana do dolnej części bielizny, stać w swobodnej, nieskorygowanej pozycji, boso na równym, twardym podłożu. Stopy pozostają złączone lub lekko, symetrycznie rozstawione, obciążone równomiernie. Głowa ustawiona równolegle do podłoża, kończyny górne zwisają swobodnie wzdłuż tułowia. Jest to tak zwana postawa ortopedyczna zasadnicza [6, 11, 12, 31].

Oglądając dziecko ocenia się symetrie oraz proporcje poszczególnych odcinków ciała. Uwagę należy zwrócić na występowanie asymetrii w obrębie twarzy oraz ustawienie głowy – czy nie jest skręcona, przechylona w bok, uniesiona lub obniżona. Może być to wynikiem wad wzroku, słuchu lub kręczu karku i wywierać

wpływ na kształt kręgosłupa. Wykrywa się również nieprawidłowe osadzenie uzębienia oraz wady podniebienia.

Ocenia się budowę klatki piersiowej dokumentując opisowo: płaska, beczkowata, lejkowata, kurza itp. Należy zwrócić uwagę na występowanie śladów przebytej krzywicy widocznych jako zgrubienie żeber w miejscu przejścia żebra kostnego w chrzęstne (różaniec pokrzywiczy) oraz ściągnięcie ścian klatki piersiowej na wysokości przyczepów przepony (bruzda Harrisona).

Systematycznie wykonuje się pomiary wzrostu i wagi dziecka, a także wzrostu w pozycji siedzącej obejmującego długość głowy, szyi i tułowia bez kończyn dolnych. Ma to na celu uchwycenie skoku wzrostowego kręgosłupa, który następuje tuż po szybkim przyroście długości kończyn dolnych.

Określć należy zaawansowanie dojrzewania płciowego, według skali Tannera, zwracając uwagę na rozwój gruczołów sutkowych (telarche) oraz owłosienia łonowego (pubarche) w skali pięciostopniowej: 1 - wartość dla dziecka, 2 - początek dojrzewania, aż do 5 - co oznacza zakończenie tego okresu.

Istotne są wszelkie zmiany pigmentacji skóry [6,12, 31].

Dokonuje się pomiaru ruchomości kręgosłupa na podstawie objawu Otta-Schobera. W badaniu ruchomości odcinka piersiowego należy oznaczyć na skórze punkt odpowiadający C7, oraz kolejny

oddalony 30 cm w dół. Pacjent wykonuje następnie głęboki skłon w przód. Należy zwrócić uwagę na harmonijność ruchu. W skłonie odległość między zaznaczonymi punktami powinna wzrosnąć o 2-4 centymetry, natomiast przy maksymalnym przeproście – zmniejszyć się o 1-2 centymetry. W odcinku lędźwiowym analogicznie oznacza się S1 i punkt znajdujący się 10 centymetrów powyżej. Przy głębokim zgięciu prawidłowa odległość zwiększa się do 15 centymetrów, natomiast przy przeproście powinna wynosić 8-9 centymetrów. Ograniczona ruchomość występuje w skoliozie, lecz może również świadczyć o zmianach zapalnych lub zwyrodnieniowych kręgosłupa [31].

2.2.2. Badanie grzbietu

W badaniu grzbietu zwracamy uwagę na symetrię ułożeń następujących punktów:

- wyrostków barkowych obu łopatek,
- dolnych kątów łopatek (oraz określamy stopień ich odstawania),
- trójkątów talii,
- krętarzy większych kości udowych.

Wpływ na patologiczne ustawienie kręgosłupa mogą wywierać wady w obrębie kolan, stóp i kości piętowych, co również nie powinno umknąć uwadze badającego.

Skontrolować należy powłoki ciała, szczególnie w okolicy krzyżowo-guzicznej. Niepokojące są przebarwienia (szczególnie typu cafe-au-lait), nieprawidłowe owłosienie, wciągnięcia skóry, które mogą być wynikiem zespołów dysraficznych.

Czułym sposobem wykrycia i zlokalizowania skoliozy jest test Adamsa. Prosimy pacjenta o złączenie dłoni i wykonanie powolego skłonu tułowia w przód, tak by kierował palce rąk między swoje stopy. W tej pozycji lepiej uwidaczniają się wyrostki kolczyste dzięki ich bardziej poziomemu ułożeniu. Wykrywa się też rotację kręgów w postaci garbu żebrowego oraz lędźwiowego wału mięśniowego. Ich pomiaru dokonuje się przyrządem zwanym skoliometrem – wynik otrzymując w stopniach, lub też przy pomocy goniometru – w skali milimetrowej.

Badanie z pionem spuszczonym z wysokości siódmego kręgu szyjnego (lub z poziomu guzowatości potylicznej zewnętrznej w skoliozach szyjnych i szyjno-piersiowych) służy do pomiaru kompensacji tułowia. Kompensacja liniowa skoliozy polega na powstaniu takich wygięć wtórnych, żeby wartość kątowa skrzywienia pierwotnego była w przybliżeniu równa sumie wartości kątowych wygięć wyrównawczych.

Dekompensację oznacza się w milimetrach odległości od szpary pośladkowej do przebiegu linii pionu, zaznaczając czy jest ona prawo, czy lewostronna.

Dekompensację klatki piersiowej w stosunku do miednicy wykrywa się poprzez poprowadzenie pionu z lewej i prawej strony fałdu pachowego tylnego. Porównuje się odległość dzielącą od obrysu krętarzy większych.

Korektywność skoliozy jest sprawdzana próbą czynnego lub biernego wyrównania skrzywień, zgięciem tułowia w bok – w odpowiednią stronę, wyciągiem za głowę [6].

2.2.3. Wykrywanie przykurczów w stawach wywierających wpływ na kręgosłup

Najczęstszymi przykurczami rzutującymi na kształt kręgosłupa są: przykurcz w stawie barkowym, biodrowym oraz dotyczący mięśni kulszowo-goleniowych.

Przykurcz barków – dotyczący głównie mięśni piersiowych (m. pectoralis major) – utrudnia wykonanie pełnego zgięcia (uniesienia do pionu) w stawach ramiennych. Poleca się badanemu oprzeć się plecami o ścianę z ugiętymi w 90° stawami biodrowymi i kolanowymi (jak w

siadzie tyłem do ściany) z dociśnięciem lędźwi do ściany, co ułatwia zniesienie lordozy w tym odcinku, i unieść ramiona. Jeśli chory nie jest w stanie wykonać tej czynności, określa się stopień przykurczu poprzez zmierzenie kąta zawartego między ramionami a płaszczyzną ściany [15].

Do wykrywania przykurczu zgięciowego w stawie biodrowym służy test Thomasa. W leżeniu tyłem i maksymalnym zgięciu jednej kończyny w stawie biodrowym i kolanowym – przyciągając ją do klatki piersiowej, druga noga unosi się ponad poziom stołu, na którym prowadzimy badanie. Kąt utworzony przez oś uda i powierzchnię stołu świadczy o wielkości przykurczu [31].

Przykurcz mięśni kulszowo-goleniowych orientacyjnie wykrywa się w teście palce-podłoga. W warunkach prawidłowych badany wykonując skłon do przodu powinien dotknąć podłogi czubkiem palców. O przykurczu świadczy „ciągnący ból" z tyłu uda oraz niemożność dotknięcia podłogi. Dokonuje się wtedy pomiaru odległości dzielącej czubek środkowego palca od podłogi [15, 31].

Dokładnym sposobem oceny skrócenia mięsni kulszowo-goleniowych jest pomiar kąta podkolanowego. Badany leży na płaskiej i twardej powierzchni. Badaną kończynę dolną zgina się w stawie biodrowym do kąta 90 stopni. Następnie prostuje się podudzie w stawie kolanowym. Miarą kąta podkolanowego jest deficyt wyprostu, to znaczy kąt pomiędzy osią uda i osią podudzia [19].

2.3. Badania dodatkowe

Spośród badań dodatkowych wykonywane są: badanie radiologiczne, skoliometrem, topografii powierzchniowej, a także tomografii komputerowej (przydatna w ocenie skolioz wrodzonych, umożliwia obserwację rotacji i torsji kręgów, położenie implantów oraz ocenie spondylodezy), rezonansu magnetycznego (w wykrywaniu wad układu nerwowego, wykonywany głównie w przypadku odchyleń w badaniu neurologicznym) oraz badanie elektrofizjologiczne.

2.3.1. Badanie radiograficzne

Radiografia spełnia najistotniejszą rolę w potwierdzeniu diagnozy bocznego idiopatycznego skrzywienia kręgosłupa. Zdjęcie powinno obejmować kręgosłup na całej swej długości wraz z klatką piersiową i miednicą oraz głowami kości udowych (w celu określenia długości kończyn dolnych).

Ocenie podlegają:

- rozległość skrzywienia;
- kąt skrzywienia, wg Cobba;
- zmiany strukturalne kręgów (sklinowacenie);

- rotacja i torsja kręgów;
- kąt żebrowo-kręgowy;
- etap kostnienia szkieletu, wg testu Rissera.

Aby wyznaczyć rozległość wygięcia kręgosłupa pomocne jest wykreślenie osi symetrii tułowia przechodzącej przez środek kości krzyżowej (centralna linia krzyżowa). Odnajdujemy wygięcie pierwotne – będące łukowatym odchyleniem od linii symetrii, zazwyczaj pojedyncze, występujące w odcinku piersiowym. Mniejsze, wyrównawcze wygięcia umiejscowione są proksymalnie i dystalnie w stosunku do pierwotnego.

Wygięcie pierwotne z dwóch stron ograniczają kręgi krańcowe – najbardziej pochylone, najmniej zniekształcone torsyjnie i rotacyjnie. Kręg szczytowy jest maksymalnie oddalony od centralnej linii krzyżowej, ułożony najbardziej poziomo i najsilniej zrotowany (czasem miejsce to przypada na krążek międzykręgowy – jako szczyt skrzywienia). Opisane kręgi są podstawowymi punktami orientacyjnymi kręgosłupa skoliotycznego.

Pomiaru kąta skrzywienia dokonuje się metodą Cobba. W tym celu wyznacza się dwie proste styczne do trzonów kręgów krańcowych (do powierzchni górnej trzonu kręgu krańcowego górnego i powierzchni dolnej – dla dolnego). Następnie należy wykreślić dwie proste prostopadłe do obu linii krańcowych. W punkcie ich przecięcia

dokonuje się pomiaru kąta Cobba, którego wartość wzrasta proporcjonalnie do progresji skrzywienia [6, 11, 31].

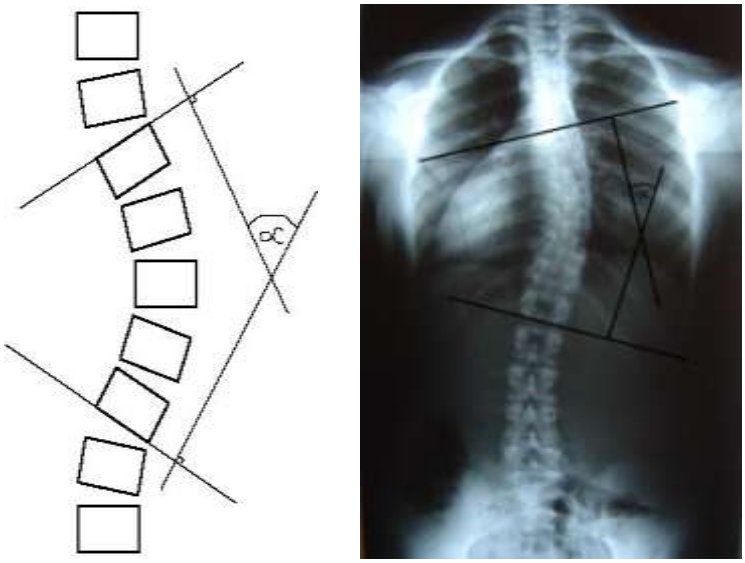

a b

Ryc.2.1. Wyznaczanie kąta skrzywienia (kąt α) metodą Cobba:

a) schemat [24];

b) przykładowe zdjęcie rtg [Materiał Kliniki Ortopedii i Traumatologii Dziecięcej w Poznaniu].

Na podstawie analizy radiologicznej ocenia się także zmiany w strukturze kręgu. Stopień sklinowacenia jest określany poprzez porównanie wysokości trzonu po stronie wypukłej i wklęsłej skrzywienia.

Tradycyjną metodą określającą stopień rotacji jest ocena położenia cienia szczytu wyrostka kolczystego w stosunku do trzonu kręgu. W warunkach prawidłowych znajduje się pośrodkowo. Ocena patologii pod tym względem dotyczy ustalenia pola, na które rzutuje

wyrostek kolczysty. Wraz z zaawansowaniem deformacji rotacyjnej cień ten rzutuje na pola od „a” do „d”.

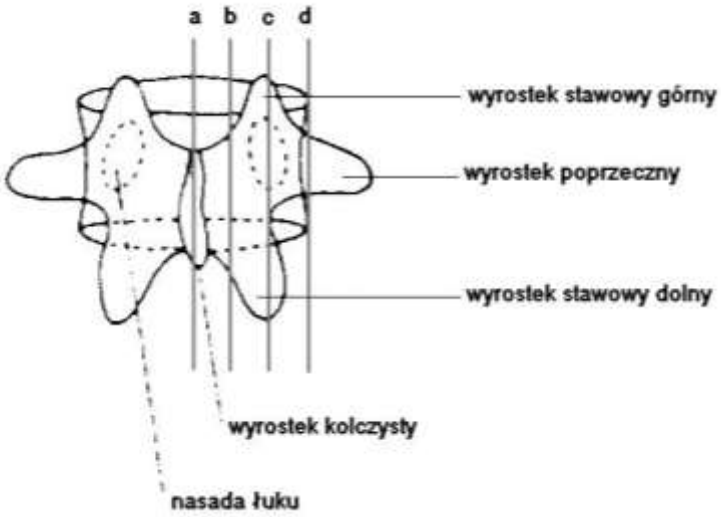

Ryc.2.2. Oznaczanie stopnia rotacji wg Cobba [31].

Na radiogramie wyznacza się ponadto kąt rotacji osiowej wg Perdriollego. Metoda polega na przyłożeniu specjalnej linijki do radiogramu na wysokości wybranego kręgu, zwykle szczytowego. Pogrubione linie siatki powinny przebiegać przez punkty oznaczone w zwężeniach po bokach trzonu. Nasada łuku kręgu po wypukłej stronie skrzywienia widoczna jest na radiogramie jako elipsa. Linia przeprowadzona przez środek elipsy służy do odczytywania wartości kąta rotacji osiowej na podziałkach linijki [6].

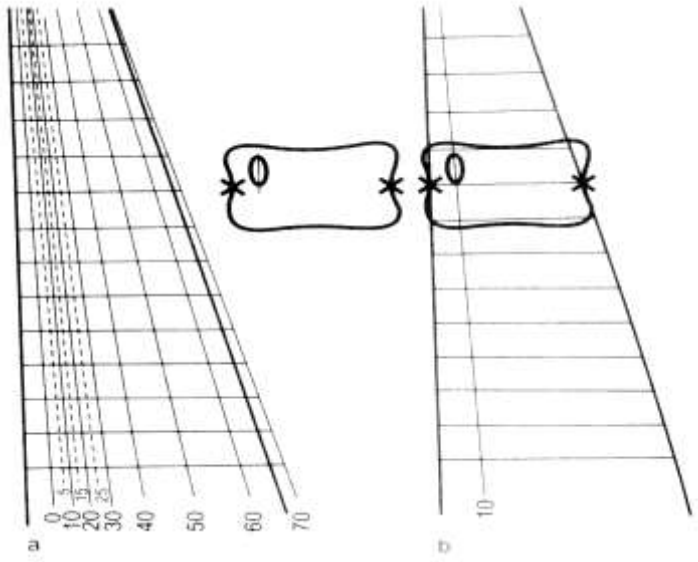

Ryc.2.3. Metoda pomiaru kąta rotacji osiowej kręgu wg Perdriolle'a [6].

W przewidywaniu możliwości progresji skoliozy przydatna jest ocena wieku kostnego na podstawie testu Rissera. Opiera się ona na zjawisku równoległego rozwoju oraz postępu kostnienia kręgosłupa i miednicy. Pięciostopniowa skala (0 – IV) stworzona przez Rissera umożliwia określenie tego, jak daleko posunięte jest kostnienie grzebienia biodrowego. Autor testu nie uwzględnił w swej skali etapu zrostu apofizy z talerzem kości biodrowej. Jest to uznawane za piąty (V), ostatni stopień kostnienia, świadczący o zakończeniu procesu i osiągnięciu dojrzałości kostnej. Dotyczy to zarówno kości biodrowej jak i kręgosłupa, gdzie postęp skoliozy jest wówczas minimalny [6, 11, 12, 31].

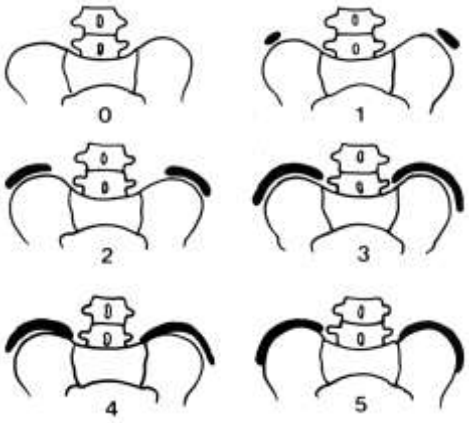

Ryc.2.4. Test Rissera [6].

Wykonanie radiogramu bocznego, jako uzupełnienie zdjęcia przednio-tylnego, służy do określenia:

- kąta kifozy piersiowej oraz lordozy lędźwiowej;

- kąta nachylenia kości krzyżowej

oraz wykrycia patologicznej kifozy połączeniowej występującej na granicy kręgosłupa piersiowego i lędźwiowego [6].

Dzieci ze skoliozą wymagają wnikliwych, systematycznych obserwacji w odstępach 3 do 6 miesięcy, aż do czasu osiągnięcia dojrzałości kostnej. Konieczność oceny progresji skoliozy, wyłącznie przy zastosowaniu radiografii, wiąże się z wielokrotną ekspozycją pacjenta na działanie promieniowania jonizującego. Takie postępowanie powoduje kumulowanie się dawek i wywiera niekorzystny wpływ na organizm dziecka, a zwłaszcza na tzw. narządy

krytyczne, jak: tarczyca, przełyk, gruczoły piersiowe, płuca oraz gonaday [7].

Negatywny wpływ promieniowania X potwierdzają badania śmiertelności na raka piersi wśród kobiet poddanych 50 lub więcej razy w przeciągu 30 lat badaniom radiograficznym. Wykazano u nich znaczną przewagę umieralności w stosunku do kobiet dużo mniej narażonych na to promieniowanie [20].

Powstaje zatem zagadnienie dotyczące dokumentowania przebiegu stanu klinicznego pacjenta oraz określenia dodatkowych bądź alternatywnych metod obrazowania i oceny, które w sposób nieinwazyjny umożliwią kontrolę postępu deformacji oraz ograniczą liczbę koniecznych naświetlań [7].

2.3.2. Badanie skoliometrem

Skoliometr jest specjalistycznym przyrządem służącym do obiektywnej oceny asymetrii tułowia. Wprowadzony został przez Bunnella w 1984 roku w Stanach Zjednoczonych. Jest nieduży, poręczny, zbudowany z tworzywa sztucznego z wtopioną centralnie rurką. Przebiega ona łukowato przez całą długość skoliometru, wypełniona jest cieczą, w której porusza się – na podobnej zasadzie jak

w poziomicy - wskaźnik. Wyrysowana podziałka służy do odczytu kąta rotacji tułowia (KRT). Pośrodku dolnej krawędzi znajduje się specjalne wgłębienie dla wyrostka kolczystego kręgu badanego poziomu kręgosłupa.

Ryc. 2.5. Skoliometr Bunnella.

Do wykonania badania pacjent ustawia się podobnie jak w teście Adamsa - skłon tułowia w przód, złączone dłonie skierowane są między stopy, kończyny dolne lekko rozstawione, wyprostowane w stawach kolanowych. Zaznaczyć należy, iż dokonując pomiaru w odcinku lędźwiowym, pochylenie w przód powinno być większe niż przy badaniu skrzywienia zlokalizowanego w części piersiowej.

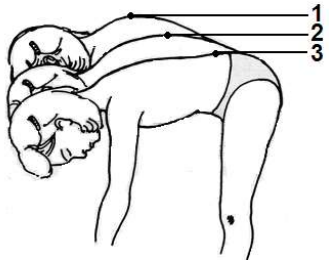

Ryc. 2.6. Stopień pochylenia tułowia w przód dla oceny kąta rotacji tułowia w odcinku: 1- piersiowym, 2- piersiowo-lędźwiowym, 3- lędźwiowym [2].

Pomiaru dokonuje się w miejscach największej rotacji kręgów przykładając skoliometr, bez dociskania, w poprzek osi długiej kręgosłupa. W warunkach idealnej symetrii przyrząd wskazuje zero stopni. W skoliozie wartość ta wzrasta proporcjonalnie do wielkości deformacji, co widać na zdjęciach poniżej:

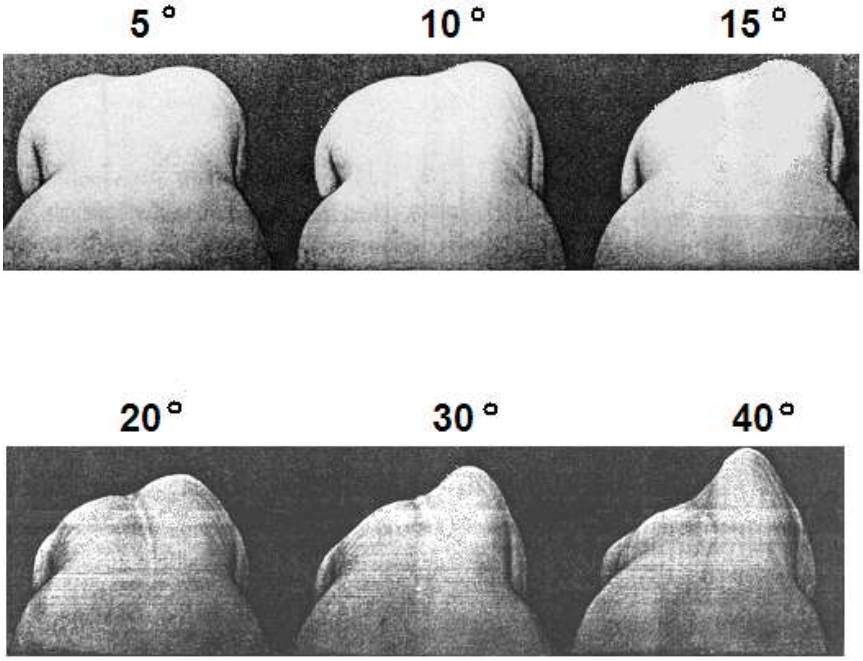

Ryc. 2.7. Wielkość rotacji tułowia w zależności od stopnia kąta Cobba [2].

Bunnell proponuje stosowanie terminu: kąt rotacji tułowia, KRT, (ang. ATR- *angle of trunk rotation*), zamiast „garb żebrowy", ze względu na jego lepsze przyjmowanie przez pacjentów oraz dobre określenie tego, na czym skupia się badanie [2].

Poprzez zsumowanie największych wartości kąta rotacji tułowia dla poszczególnych skrzywień uzyskuje się parametr Hump Sum [7].

W ocenie rotacji tułowia przy użyciu skoliometru wykazano istotną statystycznie korelację wartości KRT z wielkością kąta Cobba [21, 2].

W swoich badaniach, na grupie 1065 pacjentów, Bunnell wykazał pewną prawidłowość: wielu pacjentów (52 %) z niewielkim skrzywieniem (< 20° kąta Cobba) miało większy niż spodziewany KRT (powyżej 5°). Odwrotne zjawisko zachodziło bardzo rzadko – zaobserwował tylko 1,2% przypadków skolioz o wartości 20-35° kąta Cobba z KRT< 5° [2]. Świadczy to o istotnej roli badania KRT w wykrywaniu skolioz u dzieci.

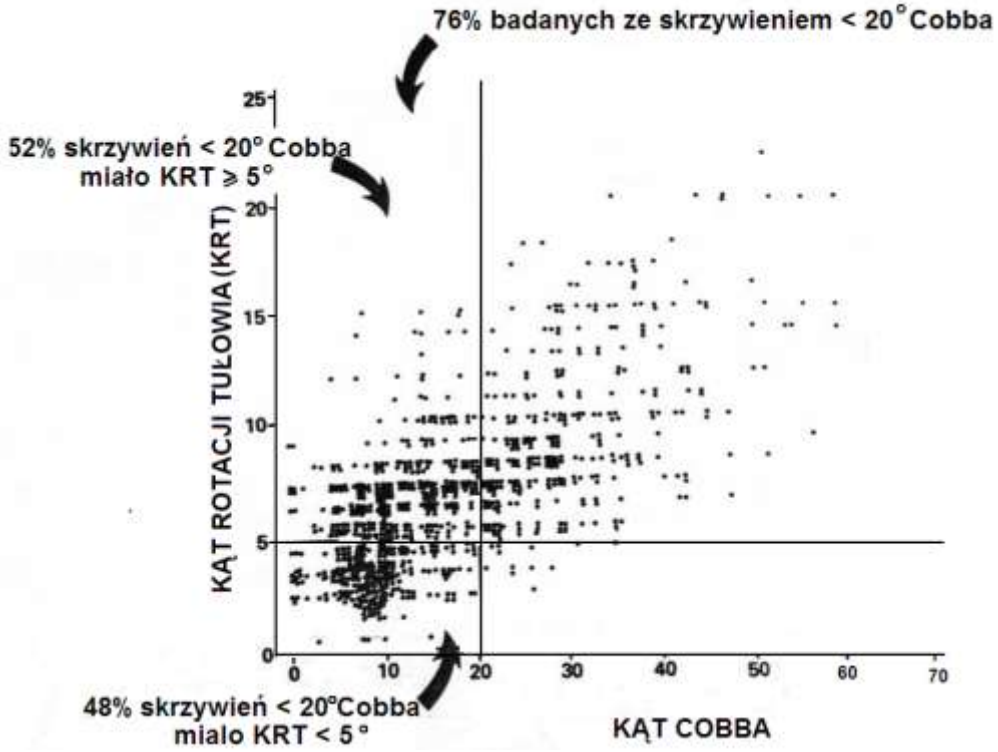

Ryc.2.8. Wykres zależności kąta rotacji tułowia i kąta Cobba wg Bunnella [2].

Uśrednione wartości zależności kąta Cobba i KRT wg Bunnella (5° KRT odpowiada 11° kąta Cobba; 7° KRT odpowiada 20° Cobba) przedstawia poniższy wykres [2]:

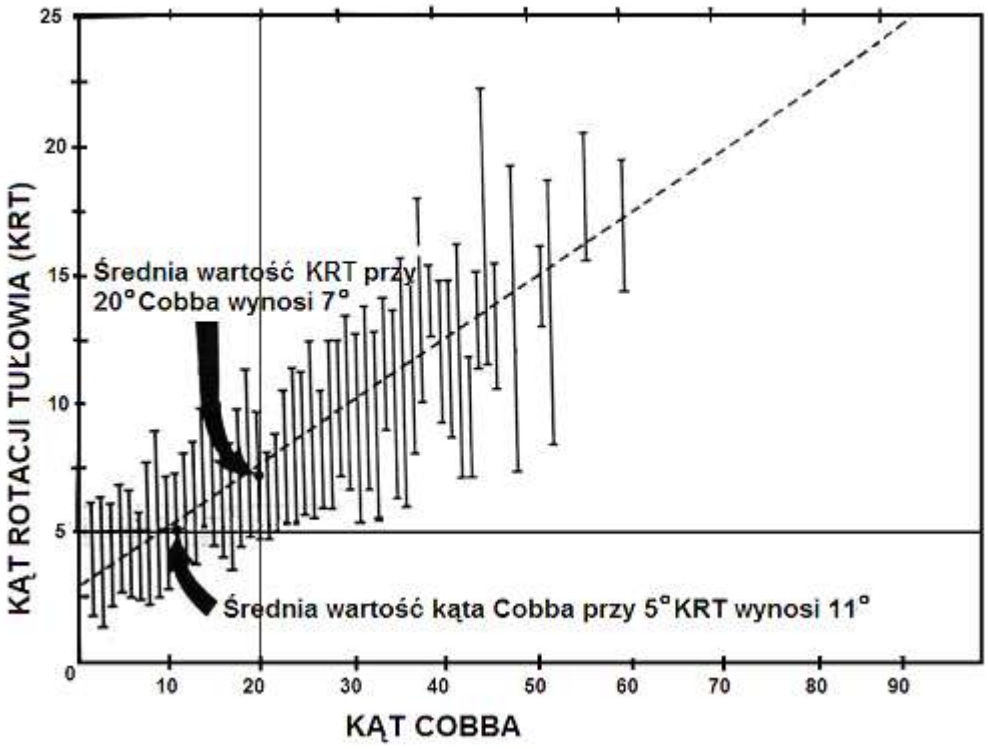

Ryc.2.9. Zależność KRT i kąta Cobba wg. Bunnella [2].

W badaniach Krawczyńskiego silną zależność kąta rotacji tułowia i kąta Cobba stwierdzono w skoliozach piersiowych, natomiast siła zależności (wartość współczynnika korelacji) była znacznie niższa w skoliozach lędźwiowych [14].

W badaniach skolioz przy użyciu skoliometru Burwell i współpracownicy oraz Upadhyay i współpracownicy doszli do wniosku, że aby wyeliminować nierówność kończyn dolnych, właściwą do badania jest pozycja siedząca z pochyleniem tułowia do przodu. Dwa

odczyty – piersiowy i lędźwiowy – powinny być brane pod uwagę i korelowane ze sobą [21, 30]. Podobne badania zostały wykonane przez Lorkowską [16]. Wykazały one silną zależność liniową kąta rotacji tułowia mierzonego w pozycji stojącej w skłonie i siedzącej w skłonie.

Skoliometr jest powszechnie uznanym przyrządem dla wykrywania i oceny skolioz – zarówno w badaniach klinicznych jak i przesiewowych. Pomaga w prowadzeniu oraz obserwacji pacjenta bez potrzeby częstego stosowania badania radiologicznego. Ponadto metoda ta jest łatwa, niedroga, charakteryzuje się wysoką czułością (0,1 % wyników fałszywie ujemnych według Bunnella), brakiem szkodliwości i uzyskaniem natychmiastowego wyniku [21,2].

Skoliometr wykrywa każdą asymetrię tułowia, która nie koniecznie musi świadczyć o istniejącej skoliozie. Aby uniknąć wyników fałszywie dodatnich i zbytecznych naświetlań młodocianych pacjentów, proponuje się wartość progową KRT, która jest stosowana przy kierowaniu do dalszych badań. Proponuje się następujące wartości progowe KRT:

- od 0 do 3 – fizjologiczna asymetria tułowia,
- od 4 do 6 – konieczność powtórzenia badania po 3-4 miesiącach,
- 7 lub więcej upoważnia do skierowania do ortopedy i do badania radiologicznego.

2.3.3. Topografia powierzchniowa

Topografia powierzchniowa jest techniką polegającą na obrazowaniu i analizie zewnętrznych obrysów tułowia, najczęściej tylko od strony pleców badanego. Rozwój metody, zapoczątkowany w latach 70. ubiegłego wieku, bierze swój początek z francuskiej techniki fotooptycznej oceny sylwetki człowieka przy pomocy prążków Moire. Obecnie uzyskanie obrazu, z fizycznego punktu widzenia, opierać się może na dwóch technikach. Jeden ze sposobów polega na rzutowaniu, przy pomocy specjalnego projektora, obrazu tzw. siatki rastrowej na powierzchnię pleców chorego. Dokładne określenie kształtu badanej powierzchni jest możliwe dzięki wykorzystaniu komputerowej analizy oświetlonej powierzchni. Innym sposobem jest omiatanie tułowia pacjenta promieniem światła. W tej technice porównuje się oczekiwane i rzeczywiste położenie plamki świetlnej w obrazie badanej powierzchni [6, 11, 31].

Badanie topografii powierzchniowej wykorzystuje zależność pomiędzy powierzchniową deformacją pleców a kątem skrzywienia kręgosłupa i ogólnym stopniem deformacji skoliotycznej [6, 11, 31].

Przez wielu badaczy podejmowane są próby określenia związku skrzywienia mierzonego metodą Cobba na radiogramie ze zniekształceniem mierzonym z powierzchni grzbietu. Sakka i Metha opracowały algorytm umożliwiający przekształcenie tych wartości,

jednak nie sprawdził się on dla skrzywień o wartościach ekstremalnych (tzn. bardzo małych i dużych) [7]. W oparciu o badania przeprowadzone na grupie 103 dzieci ze skoliozą Goldberg i współpracownicy wykazali, że wraz ze wzrostem wartości kąta Cobba wzrasta kąt skrzywienia mierzony w topografii powierzchniowej.

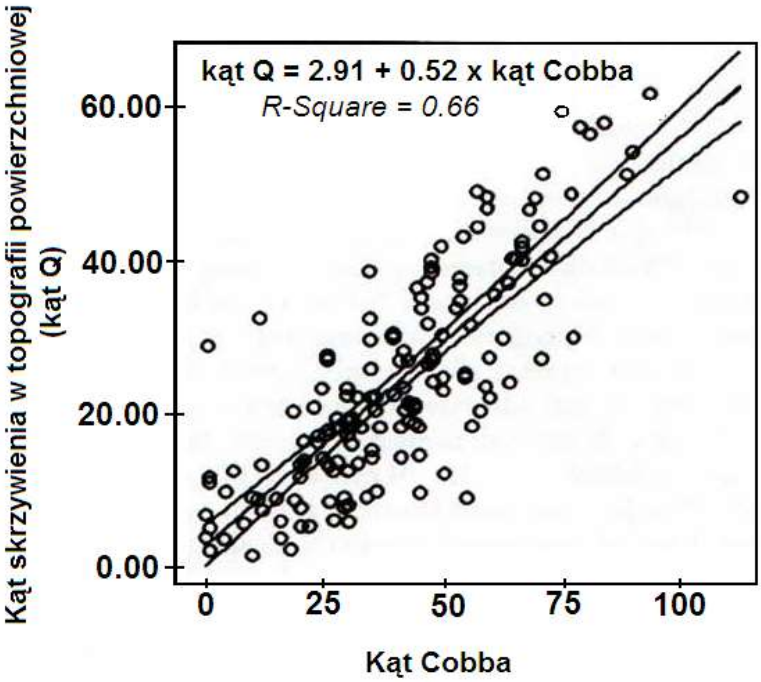

Ryc.2.10. Wykres przedstawiający zależność kąta Cobba z kątem skrzywienia mierzonym metodą topografii powierzchniowej wg Goldberg i wsp. [7].

Badanie metodą topografii powierzchniowej jest nieinwazyjne i bezpieczne, dostarcza szybkiej i dokładnej oceny postawy w trzech płaszczyznach, a wykorzystanie techniki komputerowej daje możliwość przechowywania i analizowania wielu danych. Metoda ta znajduje szerokie zastosowanie w ocenie wyników leczenia i progresji skoliozy u dzieci w wielu krajach [8, 10, 18, 22, 32].

ROZDZIAŁ III

Metody obrazowania i oceny skolioz z wykorzystaniem topografii powierzchniowej

3.1. Metoda prążków Moire

Technika prążków Moire zwana niekiedy techniką mory projekcyjnej należy do metod fotogrametrii (fototopografii) przestrzennej, zajmującej się odtwarzaniem kształtu i położenia oraz mierzeniem obiektów przestrzennych na podstawie tzw. fotogramów, czyli specjalnych zdjęć fotograficznych.

Metoda mory polega na wykorzystaniu załamania wiązki światła między ekranem z siatką a jego cieniem, który pada na badanego stojącego za ekranem. Do interferencji fal świetlnych dochodzi po ich przejściu przez raster. W rezultacie uzyskuje się obraz w układzie warstwicowym z tzw. prążkami mory. Wygląd linii topograficznych zależy od kształtu oświetlanej powierzchni, zwykle pleców, oraz odległości pacjenta od ekranu.

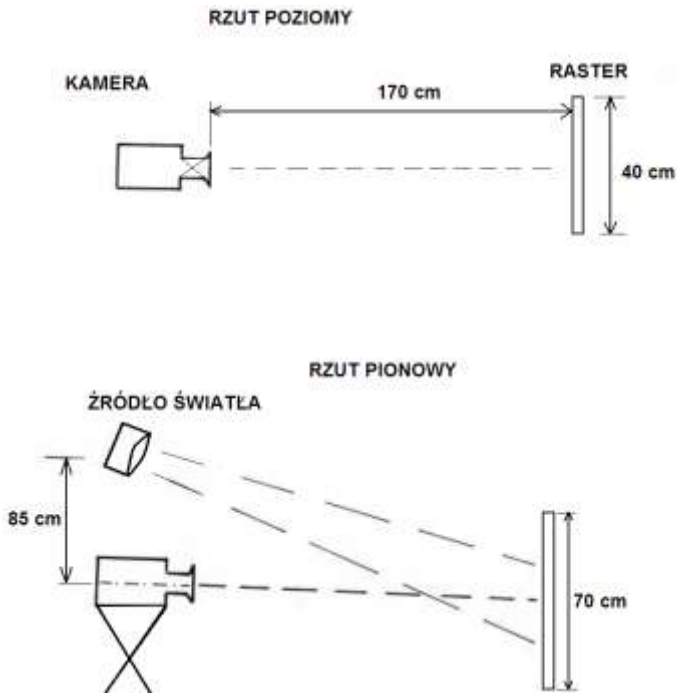

Ryc.3.1. Schemat urządzenia do techniki mory wg Kasperczyka [11].

Ryc.3.2. Obraz uzyskany przy wykorzystaniu zjawiska Moire [Materiał Kliniki Ortopedii i Traumatologii Dziecięcej w Poznaniu].

Znając odległości pomiędzy źródłem światła, a rasterem oraz odległość pomiędzy tym źródłem a aparatem fotograficznym oraz grubość siatki (wykonanej najczęściej z drutu lub żyłki) można obliczyć wysokość każdej warstwicy, a w praktyce np. wysokość garbu żebrowego pacjenta ze skoliozą oraz przestrzenne ułożenie wybranych punktów ciała leżących na różnych warstwicach [11, 12, 28, 31].

Rozwój metody Moire nastąpił w dwóch kierunkach – tradycyjny raster zastąpiono optycznym, który stanowi diapozytyw prążków rzutowanych na badaną powierzchnię z projektora do przeźroczy. Drugi kierunek wiąże się z rozwojem nowoczesnych technik komputerowych [6, 11].

3.2. Topografia rastrowa z automatyczną analizą obrazu

Rozwój technik komputerowych przyczynił się do powstania metody topografii rastrowej z automatyczną analizą obrazu (zwanej również stereografią rastrową).

Tradycyjny raster zastąpiono optycznym, który stanowi diapozytyw prążków rzutowanych na badaną powierzchnię z projektora do przeźroczy. Specjalny układ optyczny z kamerą rejestruje obraz i przekazuje do komputera.

Ryc. 3.3. Pracownia do prowadzenia komputerowych badań topografii rastrowej dzieci ze skoliozą

Program dokonuje dokładnej, trójwymiarowej analizy dostarczając wielu parametrów, między innymi:

- długość kręgosłupa mierzona od C7-S1 w pozycji stojącej i siedzącej
- ogólna liczba łuków skrzywienia w pozycji stojącej i siedzącej
- długość łuku skrzywienia pierwotnego w pozycji stojącej i siedzącej
- kąt skręcenia miednicy (KSM) w pozycji stojącej i siedzącej
- POTSI w pozycji stojącej i siedzącej
- wartości rotacji w okolicy przykręgosłupowej w pozycji stojącej i siedzącej – na podstawie których dokonuje się pomiaru parametru sumy rotacji: określanej jako SR lub Hump Sum(tp).

Parametr POTSI (posterior trunk symmetry index; tylny współczynnik symetrii tułowia) jest obliczany na podstawie [9, 27]:

➢ trzech współczynników asymetrii w płaszczyźnie czołowej (frontal asymmetry index, FAI):

a) wyrostka kolczystego C7 (FAI-C7) - obliczany na podstawie odległości wyrostka kolczystego 7 kręgu szyjnego od linii centralnej poprowadzonej pionowo do góry od szpary pośladkowej:

$$FAI\text{-}C7 = \frac{i}{c+d} \times 100$$

b) pachowego (axillar, FAI-A) – obliczany na podstawie odległości dołów pachowych prawego i lewego od linii centralnej:

$$FAI\text{-}A = \frac{/c-d/}{c+d} \times 100$$

c) tułowia (trunk, FAI-T) - obliczany na podstawie odległości wcięć talii prawej i lewej od linii centralnej:

$$FAI\text{-}T = \frac{/a-b/}{a+b} \times 100$$

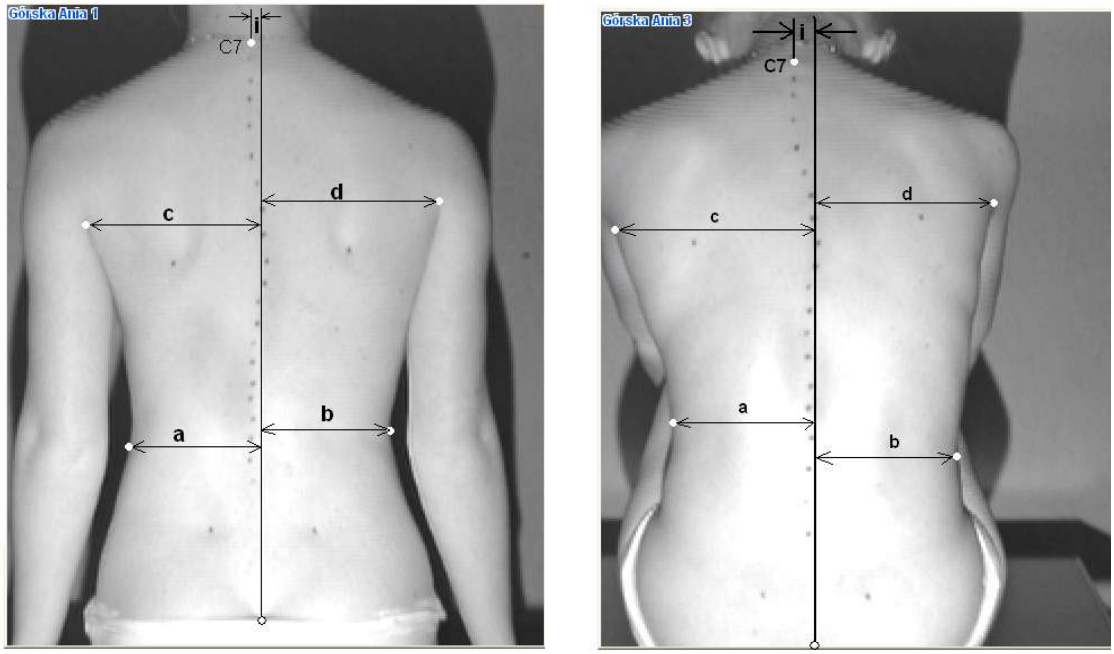

Ryc.3.4. Sposób obliczania współczynników asymetrii w płaszczyźnie czołowej w pozycji stojącej i siedzącej [Materiał Kliniki Ortopedii i Traumatologii Dziecięcej w Poznaniu].

➢ trzech współczynników różnicy wysokości (high difference index, HDI):

a) barkowy (shoulder, HDI-S) - stosunek różnicy wysokości barków w odniesieniu do wysokości tułowia (od C7 do szpary pośladkowej):

$$HDI\text{-}S = \frac{h}{e} \times 100$$

b) pachowy (axillar, HDI-A) – stosunek różnicy wysokości dołu pachowego prawego i lewego w odniesieniu do wysokości tułowia:

$$HDI\text{-}A = \frac{g}{e} \times 100$$

c) tułowiowy (trunk, HDI-T) - stosunek różnicy wysokości wcięć talii prawej i lewej w odniesieniu do wysokości tułowia:

$$HDI\text{-}T = \frac{f}{e} \times 100$$

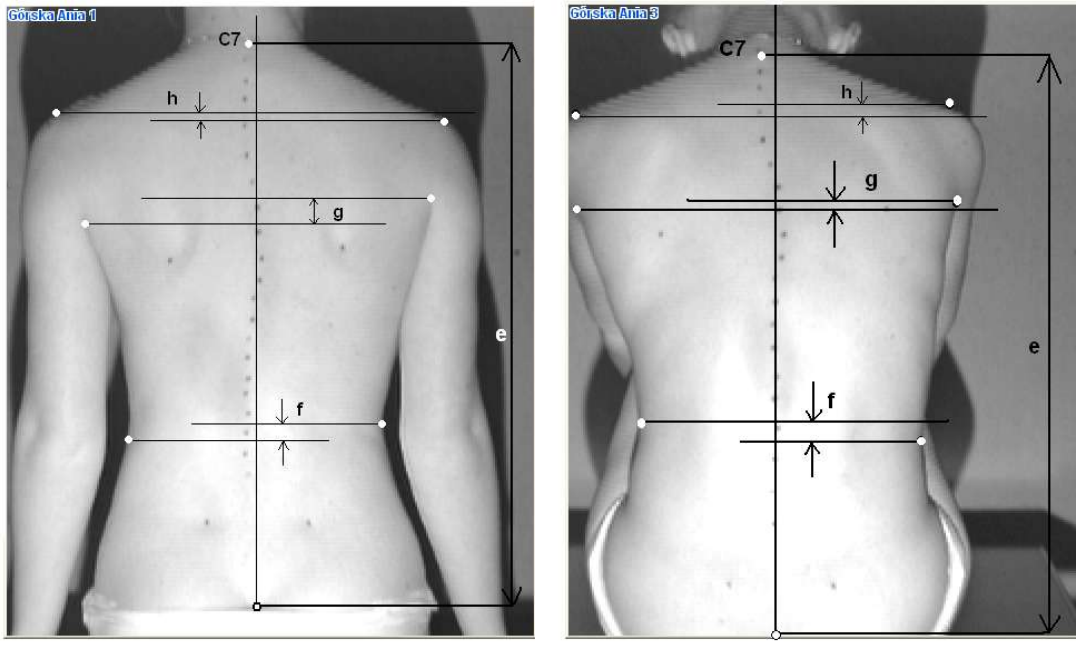

Ryc.3.5. Sposób obliczania współczynników różnicy wysokości (HDI) w pozycji stojącej i siedzącej [Materiał Kliniki Ortopedii i Traumatologii Dziecięcej w Poznaniu].

Tylny współczynnik symetrii tułowia (POTSI) jest obliczany poprzez zsumowanie powyższych parametrów [9, 27]:

POTSI = (FAI-C7 + FAI-A + FAI-T) + (HDI-S + HDI-A + HDI-T).

Parametr - suma rotacji, SR lub inaczej Hump Sum(tp), mierzony metodą topografii powierzchniowej jest odpowiednikiem parametru otrzymanego poprzez pomiary skoliometrem - Hump Sum(s), zwanego niekiedy Suzuki Hump Sum – od nazwiska twórcy. Sumę rotacji oblicza się poprzez dodanie wartości maksymalnych rotacji tułowia na szczycie każdego łuku skrzywienia, na przykład:

1. Pacjentka S.A. – skolioza jednołukowa piersiowa prawostronna:

● w odcinku C-Th: rotacja prawostronna 5,2°

● w odcinku Th: rotacja prawostronna 15,3°

● w odcinku Th- L: rotacja prawostronna 4,7°

Wartość SR wynosi: 0 + 15,3 + 0 = 15,3°

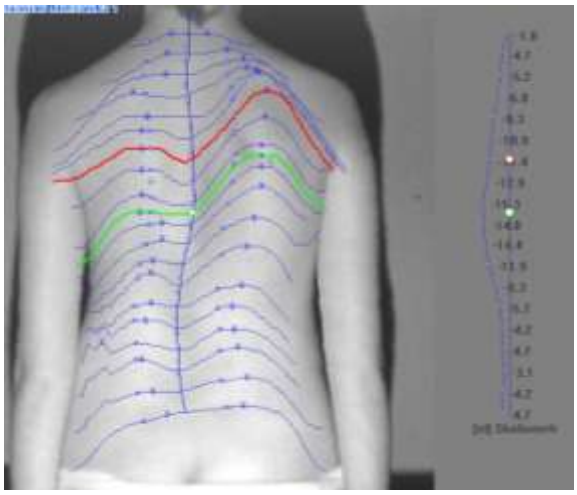

Ryc.3.6. Pacjentka S.A. - skolioza jednołukowa piersiowa prawostronna – pomiar rotacji tułowia metodą topografii powierzchniowej [Materiał Kliniki Ortopedii i Traumatologii Dziecięcej w Poznaniu].

2. Pacjentka A.B. - skolioza dwułukowa: skrzywienie główne – piersiowe prawostronne rozpoczynające się w odcinku szyjnym, oraz lewostronne skrzywienie kompensacyjne w części piersiowo-lędźwiowej:

- w odcinku C-Th: rotacja prawostronna 3,2°
- w odcinku Th: rotacja prawostronna 11°
- w odcinku Th- L: rotacja lewostronna 3,7°

Wartość SR wynosi: 0 + 11 + 3,7 = 14,7°

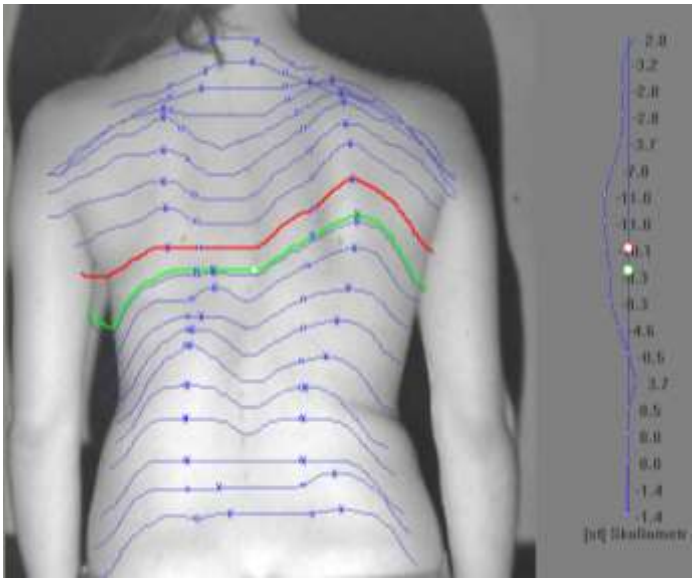

Ryc.3.7. Pacjentka A.B. – skolioza dwułukowa – pomiar rotacji tułowia metodą topografii powierzchniowej [Materiał Kliniki Ortopedii i Traumatologii Dziecięcej w Poznaniu].

3. Pacjentka G.A. – trzy łuki skrzywienia:

- w odcinku C-Th: rotacja lewostronna 4,7°
- w odcinku Th: rotacja prawostronna 6,8°
- w odcinku Th- L: rotacja lewostronna 6,3°

Wartość SR wynosi: 4,7 + 6,8 + 6,3 = 17,8°

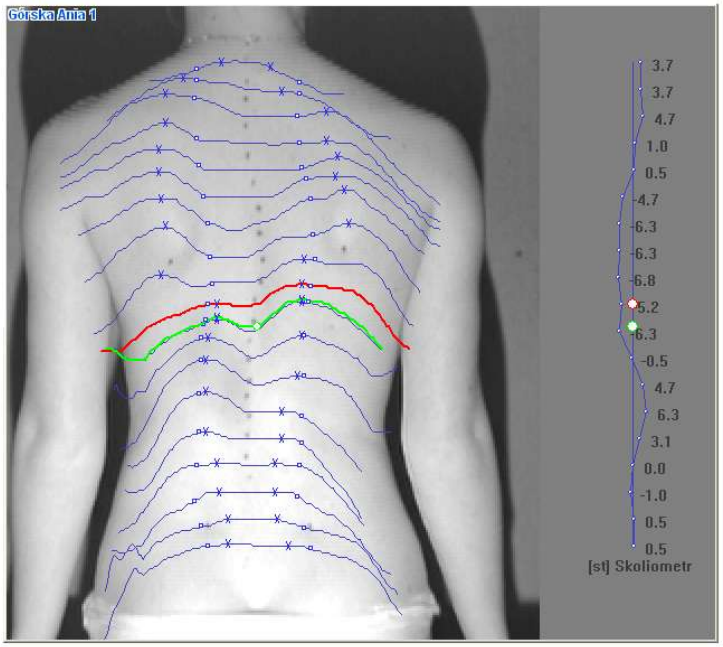

Ryc. 3.8. Pacjentka G.A. - skolioza trzyłukowa – pomiar rotacji tułowia metodą topografii powierzchniowej [Materiał Kliniki Ortopedii i Traumatologii Dziecięcej w Poznaniu].

Goldberg i wsp. wykazali znaczącą statystycznie korelację pomiędzy zmianą wartości kąta Cobba skrzywienia głównego i wartościami Hump Sum oraz POTSI. Potwierdzili oni również wysoką skuteczność badania topografii powierzchniowej w wykrywaniu skrzywień kręgosłupa. Określili:

> czułość badania: 100%

> swoistość: 45%

> wyniki fałszywie ujemne: 0%

> wyniki fałszywie dodatnie: 37,77% [7].

Wysoka czułość pomiarów metodą topografii powierzchniowej pozwala na wykrycie każdej asymetrii, jednak niska specyficzność badania może być przyczyną powstania dużej ilości wyników błędnie dodatnich. Dlatego ważne jest, aby interpretacja wyników była dokonana przez osobę doświadczoną, z uwzględnieniem faktu, że nie każda asymetria tułowia jest patologią.

Otrzymane wartości można porównać z powszechnie używanym testem Adamsa, w którym czułość badania osiąga 73,9%, a swoistość, dla skrzywień przekraczających 10º kąta Cobba: 77,8% [18]. Z powyższych danych wynika, że mimo większej swoistości, w teście Adamsa nie można wykryć wszystkich skrzywień kręgosłupa, tak jak jest to możliwe w topografii powierzchniowej. Świadczy to na korzyść tej ostatniej metody, ponieważ lepiej jest poddać dziecko dodatkowym badaniom lub obserwacji, niż nie wykryć skoliozy w jej wczesnym stadium u dziecka w okresie wzrastania.

3.3. Metoda skanowania powierzchni poprzeczną wiązką światła

Zautomatyzowany, stereofotogrametryczny system obrazowania, zwany niekiedy Oxfordzkim, ISIS (Integrated Shape Imaging /

Investigation System) umożliwia badanie powierzchni grzbietu na podstawie projekcji określonego wzoru wiązki światła, która przemieszcza się wzdłuż pleców pacjenta. Zniekształcona przez nierówności badanej powierzchni wiązka zostaje odebrana przez kamerę umieszczoną w innej płaszczyźnie, co umożliwia trójwymiarowe obrazowanie obiektu.

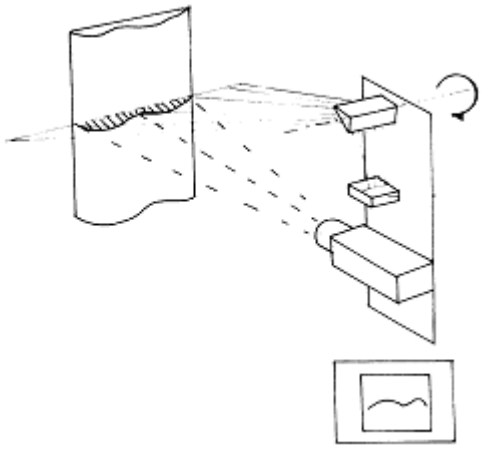

Ryc.3.9. Schemat aparatury ISIS wg Kasperczyka [11].

Projektor oraz kamera znajdują się w ściśle określonych pozycjach. Projektor emituje światło, które kierowane jest na badaną powierzchnię pod kontrolą konsoli zawiadującej osią obrotu lustra. Wiązka światła pada kolejno płaszczyznami od góry do dołu badanej powierzchni. Natomiast kamera nakierowana jest na powierzchnię pleców pacjenta tuż poniżej przemieszczającej się wiązki światła.

ISIS jest w stanie wyodrębnić 7 tysięcy punktów badanego obiektu, a dokładność rekonstruowania powierzchni wynosi 1,5 mm, co

stanowi zarazem błąd standardowy urządzenia. Zapis przedstawiony jest na przezroczystym papierze, co umożliwia porównywanie wyników przez nałożenie kolejnych pomiarów.

Parametr oceniający rotację tułowia względem osi pionowej, w płaszczyźnie horyzontalnej, określany skrótem „ROTN", prezentuje przekroje poprzeczne w 10 równo oddalonych poziomach, wzdłuż całych pleców.

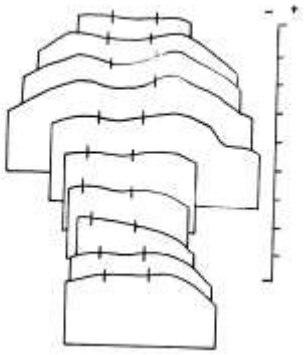

Ryc.3.10. Wynik badania ISIS przedstawiony jako parametr „ROTN" – rotacja tułowia wokół osi pionowej wg Kasperczyka [11].

Na podstawie powyższych przekrojów wyznacza się również parametr zwany ogólną różnicą objętości, czyli tak zwaną asymetrię objętościową. Obliczana jest ona poprzez zsumowanie tych części poprzecznych przekrojów, które stanowią o asymetrii, to znaczy są bardziej uwypuklone w stosunku do strony przeciwnej ciała. Uzyskiwane wartości są odnoszone do wymiarów kręgosłupa, co oznacza, iż są niezależne od zmian spowodowanych jego wzrastaniem.

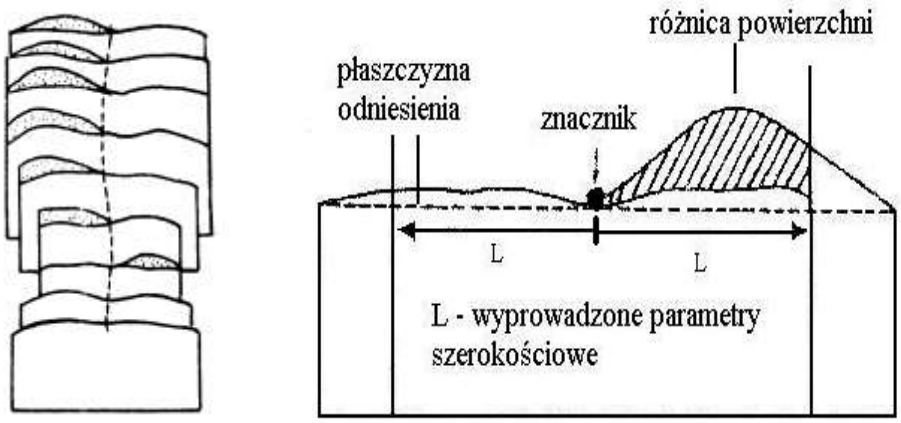

A B

Ryc.3.11. Asymetria objętościowa w metodzie ISIS wg Kasperczyka:
a) widok wszystkich przekrojów, b) sposób wyliczenia parametru [28].

Rotację tułowia w płaszczyźnie przednio-tylnej, względem osi poziomej oznacza się skrótem „TILT". Zarys powierzchni i lokalizacja anatomicznych punktów kręgosłupa pozwala w przybliżeniu oszacować przemieszczenie trzonów kręgowych. Jest to zilustrowane przy pomocy linii przerywanej na rysunku poniżej, która pokazuje przebieg linii kręgosłupa pod skórą. Następnie przeprowadza się kilka prostych, odzwierciedlających kąt utworzony przez powierzchnie najbardziej zrotowanych kręgów krańcowych. Wykreśla się je w punkcie załamania anatomicznej osi kręgosłupa. Podobne postępowanie ma miejsce podczas oznaczania kąta Cobba na radiogramach przednio-tylnych. Dla odróżnienia, pomiary uzyskane z powierzchni skóry metodą ISIS nazywane są lateralną asymetrią (LA). Rozróżnienie to sugeruje, iż radiologiczne wartości kątowe nie korespondują dokładnie z wartością

LA, gdyż określenie relacji między kształtem powierzchni skóry i anatomią jest nadal w fazie opracowań i eksperymentów.

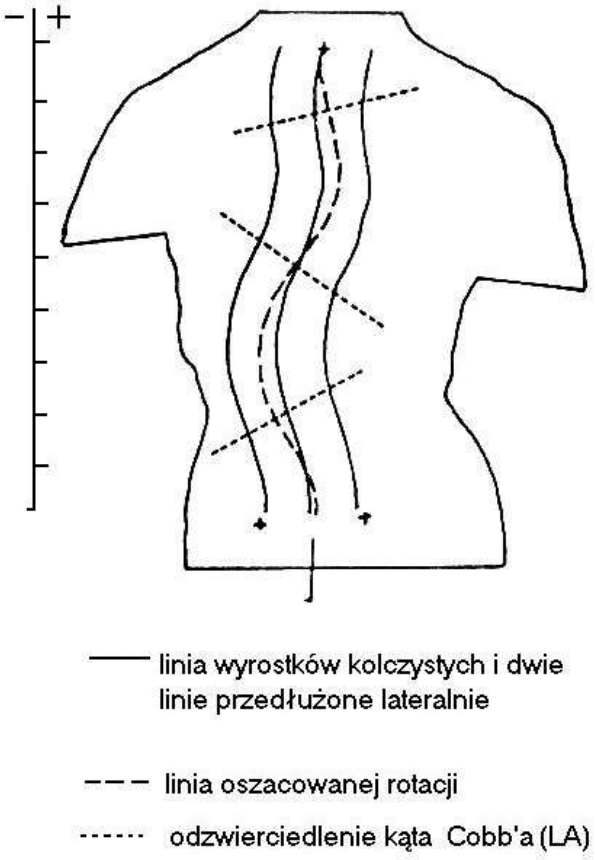

Ryc.3.12. Standardowy zapis ISIS – „TILT" – zmiany w płaszczyźnie przedniotylnej wg Kasperczyka [11].

Metoda ISIS pozwala również określić wielkość przedniotylnych krzywizn kręgosłupa, wyrysowując i podając w milimetrach wartość dla każdego profilu w swoich ekstremalnych punktach. Różnice w owych profilach wskazują na asymetrię powierzchni pleców.

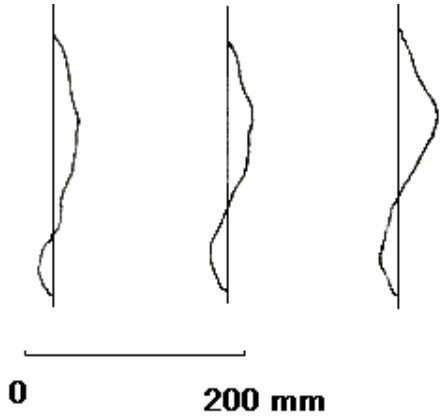

Ryc.3.13. Profile kręgosłupa – wielkość kifozy piersiowej i lordozy lędźwiowej [11].

Badanie techniką ISIS, czyli tzw. prezentacja pacjenta, trwa zaledwie 1 sekundę, natomiast uzyskanie kompletu wyników wymaga ok. 5 minut [11, 12, 28, 31].

ROZDZIAŁ IV

Dobór pozycji do badania dzieci metodą topografii powierzchniowej – badania własne

Dobór właściwej pozycji do badania metodą topografii powierzchniowej odgrywa ważną rolę, musi być dokładnie przemyślany, jednocześnie pozycje powinny być zrozumiałe, proste i szybkie w wykonaniu. W trakcie ich ustalania brano pod uwagę kilka następujących ustawień pacjenta do badania.

4.1. Badanie w swobodnej pozycji stojącej

Opis pozycji:

Dziecko stoi w wyprostowanej, nawykowej i nieskorygowanej pozycji, boso na równym, twardym podłożu, tyłem do kamery. Stopy pozostają lekko (na szerokość stopy), symetrycznie rozstawione, obciążone równomiernie, ustawione piętami na wyznaczonej linii. Głowa ustawiona równolegle do podłoża, skierowana na wprost, dziecko

kieruje wzrok „na wysokości swoich oczu”. Kończyny górne zwisają swobodnie wzdłuż tułowia (postawa ortopedyczna zasadnicza). Pacjenta ustawiamy tak, by kolce biodrowe tylne górne znajdowały się w jednakowej odległości od kamery – to znaczy, że na obrazie obserwowanym na monitorze punkty im odpowiadające leżą na jednej izolinii.



A B

Ryc.4.1. Badanie w swobodnej pozycji stojącej: A- pozycja pacjentki do badania (widok z boku), B – obraz mory na monitorze komputera [Materiał Kliniki Ortopedii i Traumatologii Dziecięcej w Poznaniu].

Ocena pozycji:

Jest to pozycja najczęściej stosowana w badaniach topografii powierzchniowej i zalecana przez producenta aparatury. Uwidacznia ona cały grzbiet pacjenta – od guzowatości potylicznej po szparę pośladkową, umożliwiając zarówno ocenę kręgosłupa w trzech płaszczyznach, jak również charakterystycznych punktów grzbietu:

określa symetrię wyrostków barkowych, dolnych kątów łopatek, wcięć trójkątów talii, oraz kolców biodrowych tylnych górnych.

Jednak należy zwrócić uwagę, że przy różnego rodzaju wadach stóp (ustawienie końskie, szpotawe, koślawe itd.), bądź różnicy w długości kończyn dolnych zmienia się obraz kręgosłupa i tułowia pacjenta. W niektórych sytuacjach można zastosować na przykład odpowiednie podkładki, jednak są to dodatkowe czynności wydłużające czas badania. Pozycja stojąca, pomimo prośby o przyjęcie zupełnie swobodnej postawy i zwiększenia płaszczyzny podparcia przez rozstawienie stóp, powoduje często u dzieci delikatne wychwiania podczas badania, wynikające z niepełnej stabilności pozycji.

U niektórych pacjentów można zauważyć, że w pozycji stojącej ustawienie łopatek wpływa na uwidocznienie kręgosłupa, zniekształcając obraz. Autorzy tego spostrzeżenia zalecają skrzyżować kończyny górne na klatce piersiowej kładąc ręce na przeciwnym ramieniu [30].

Pewne znaczenie ma również fakt, iż w pozycji stojącej mniej uwidoczniony jest przebieg linii kręgosłupa, w porównaniu z pozycją pochyloną do przodu (jak w teście Adamsa).

4.2. Badanie w skłonie tułowia w przód

Opis pozycji:

Dziecko stoi tyłem do aparatu w skonie tułowia w przód. Stopy lekko rozstawione, kończyny dolne wyprostowane w stawach kolanowych. Kończyny górne rozluźnione swobodnie opadają.

Ryc. 4.2. Pozycja pacjentki do badania: skłon tułowia w przód (widok z boku) [Materiał Kliniki Ortopedii i Traumatologii Dziecięcej w Poznaniu].

Ocena pozycji:

Test Adamsa jest uważany za jeden z najczulszych nieinwazyjnych sposobów wykrycia skoliozy [6]. Pozycja ta jest powszechnie wykorzystywana w badaniu klinicznym. Ma ona jednak istotne ograniczenia w badaniu topografii powierzchniowej, ze względu na styczny przebieg linii światła do grzbietu pacjenta. Uzyskany obraz

przedstawia niepełną powierzchnię grzbietu, ocena rotacji kręgosłupa możliwa jest tylko na jednym poziomie.

Ryc.4.3. Widok grzbietu pacjentki z tyłu w pozycji z testu Adamsa [Materiał Kliniki Ortopedii i Traumatologii Dziecięcej w Poznaniu].

4.3. Badanie w pozycji siedzącej z pochyleniem tułowia

Pozycja siedząca z pochyleniem tułowia do przodu, barki ustawione nad miednicą, kończyny dolne zgięte w stawach kolanowych pod kątem 90°.

Opis pozycji:

Pacjent siedzi na podłodze z kończynami dolnymi zgiętymi w stawach biodrowych i kolanowych pod kątem około 90°. Stopy oparte są o podłoże. Barki znajdują się nad miednicą, głowa jest swobodnie

opuszczona, kończyny górne obejmują kolana. Tułów zgięty w „koci grzbiet”. Poprzez dotknięcie mostka dziecka przez badającego ułatwia się osiągnięcie pełniejszego zgięcia tułowia. Okolicą najbardziej wysuniętą w stronę kamery powinien być środek grzbietu, to znaczy kręgosłup na poziomie piersiowo-lędźwiowym.

Ryc. 4.4. Badanie w pozycji siedzącej z pochyleniem tułowia [Materiał Kliniki Ortopedii i Traumatologii Dziecięcej w Poznaniu].

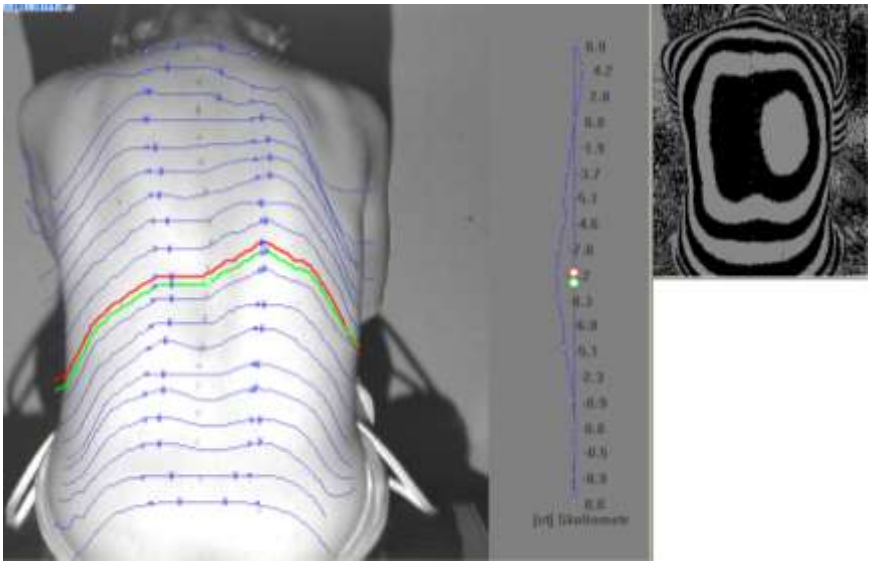

Ryc. 4.5. Badanie w pozycji siedzącej z pochyleniem tułowia-widok z ekranu monitora (po lewej – rotacja tułowia, po prawej-obraz mory) [Materiał Kliniki Ortopedii i Traumatologii Dziecięcej w Poznaniu].

Ocena pozycji:

Pozycja ta wydaje się być przydatna w badaniach z użyciem metody topografii powierzchniowej. W pozycji siedzącej dziecko czuje się stabilnie i jednocześnie dobrze uwidocznione są wyrostki kolczyste kręgów, a zatem przebieg linii kręgosłupa. Badanie koncentruje się na środku grzbietu pacjenta, czyli w miejscu najczęstszego występowania skrzywienia głównego i największej rotacji kręgów. Pozycja ta jest prosta i szybka do wykonania, jednak potrzebna jest pomoc osoby badającej w poprawnym ustawieniu barków nad miednicą. Wyraźnym plusem jest również wyeliminowanie różnicy długości kończyn dolnych dziecka, przykurczów mięśniowych czy wad stóp. Ze względu na to, że dzieci siedzą na tym samym poziomie, różnica wysokości poszczególnych pacjentów w kolejnych badaniach nie ma tak dużego znaczenia dla odbioru obrazu przez kamerę, jak w pozycji stojącej, możliwe jest więc zaoszczędzenie czasu potrzebnego na odpowiednie ustawianie aparatury (wysokości kamery) do pacjenta. Objęcie ramionami kolan daje lepszy obraz grzbietu, gdyż łopatki rozchodzą się na boki. Minusem tej pozycji może być mniejsze uwidocznienie charakterystycznych dla skoliozy punktów oceny asymetrii tułowia, takich jak: głębokość trójkątów talii oraz ustawienie wyrostków barkowych łopatek.

Możliwe są również pewne modyfikacje tej pozycji, dlatego w doborze ostatecznej pozycji brano pod uwagę różne warianty ustawień.

Wariant 1. Pozycja siedząca z pochyleniem tułowia do przodu, barki ustawione nad miednicą, kończyny dolne zgięte w stawach kolanowych pod kątem większym niż 90°.

- Stwierdzono, że pozycja ta jest mniej stabilna od początkowej, ponieważ zmniejsza się płaszczyzna podparcia.

Wariant 2. Pozycja siedząca z pochyleniem tułowia do przodu, barki ustawione nad miednicą, kończyny dolne zgięte w stawach kolanowych pod kątem mniejszym niż 90°.

- W pozycji tej stwierdzono tendencję do większego pochylania tułowia w przód. Pomimo ustawienia przez badającego barków nad miednicą dziecko często po chwili kładło się swoich udach – trudniej mu utrzymać zaleconą pozycję.

Wariant 3. Pozycja siedząca z pochyleniem tułowia do przodu, barki ustawione do tyłu w stosunku do miednicy, kończyny dolne zgięte w stawach kolanowych pod kątem około 90°.

- Pozycja ta sprawia, że dziecko czuje się niepewne będąc za mocno odchylone. Badanie skupia się na okolicy szyjno-piersiowej pacjenta – czyli w okolicy, w której rzadziej występują boczne skrzywienia kręgosłupa.

Wariant 4. Pozycja siedząca z pochyleniem tułowia do przodu, barki ustawione do przodu w stosunku do miednicy, kończyny dolne zgięte w stawach kolanowych pod kątem około 90°.

- W tej pozycji badanie skupia się w okolicy lędźwiowej pacjenta, czyli zbyt nisko, gdyż najbardziej istotne jest wykrywanie skolioz piersiowych, obciążonych największym ryzykiem progresji.

Wnioski:

Ustalono, że pochylona pozycja siedząca, gdzie barki znajdują się nad miednicą z maksymalnie wysuniętym w stronę kamery środkiem grzbietu oraz kątem zgięcia w stawach kolanowych około 90°, jest najlepsza i uznano ją jako pozycję, w której osiągnięte wyniki porównywane będą z wynikami tego samego dziecka badanego w swobodnej wyprostowanej pozycji stojącej.

4.4. Tabela podsumowująca zasadność stosowania określonych pozycji

Tab. 4.1. Tabela podsumowująca zasadność stosowania określonych pozycji:

SCHEMAT	OPIS POZYCJI	POZYTYWNE ASPEKTY	NEGATYWNE ASPEKTY	PRZY-DAT-NOŚĆ
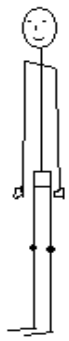	Stojąca tyłem do aparatu, wyprostowana, swobodna; ręce wzdłuż tułowia, głowa skierowana „na wprost”, stopy lekko rozstawione	+ najczęściej stosowana, polecana przez producenta aparatury + widoczna cała sylwetka + prosta i szybka + dobrze widoczne charakterystyczne punkty dla oceny zniekształcenia: wyrostki barkowe, dolne kąty łopatek, trójkąty talii, kolce biodrowe tylne górne	- wpływ wad stóp, różnicy długości KKD, przykurczy na postawę ciała - wychwiania, niepełna stabilnośc - mniej (niż w pochyleniu) widoczny przebieg wyrostków kolczystych - mniej widoczna rotacja	**Tak**
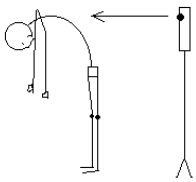	Stojąca tyłem do aparatu, pochylona w przód,stopy lekko rozstawione,KKG opadają swobodnie ku podłodze (jak do testu Adamsa)	+ duże znaczenie w ocenie klinicznej skrzywienia + lepiej uwidocznione skrzywienie, a zwłaszcza rotacja	- styczny przebieg linii światła do kręgosłupa, co daje niepełny obraz grzbietu pacjenta	**Nie**
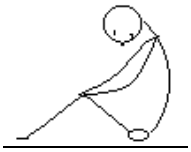	Siedząca z pochyleniem tułowia w przód, KKD **zgięte w stawach biodrowych i kolanowych pod kątem ok. 90º, barki nad miednicą,** KKG obejmują kolana, broda przy mostku	+ prosta i szybka + dobrze widoczne wyrostki kolczyste + koncentracja badania na szczycie grzbietu + stabilna + wyeliminowanie znaczenia różnicy dł.KKD, przykur-czy mm, wad stóp	- dotąd nie używana - trudniejsza ocena symetrii niektórych punktów: głębokości trójkątów talii, łopatek - niewidoczny odc. szyjny	**Przypu-szczalnie tak**

	Siedząca z pochyleniem tułowia w przód, KKD z**gięte w stawach biodrowych i kolanowych pod kątem > 90º,** barki nad miednicą,KKG obejmują kolana, broda przy mostku	+ dobrze widoczne wyrostki kolczyste + koncentracja badania na środku grzbietu + wyeliminowanie znaczenia różnicy długości KKD, przykurczy mm, wad stóp	- niestabilna	**Nie**
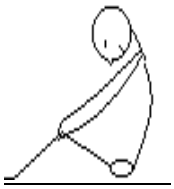	Siedząca z pochyleniem tułowia w przód, KKD **zgięte w stawach biodrowych i kolanowych pod kątem< 90º,**barki nad miednicą, KKG obejmują kolana, broda przy mostku	+ dobrze widoczne wyrostki kolczyste +wyeliminowanie znaczenia różnicy długości KKD, przykurczy mm, wad stóp	- tendencja do zwiększania pochylenia tułowia w przód po wcześniejszym ustawieniu barków nad miednicą	**Nie**
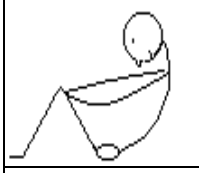	Siedząca z pochyleniem tułowia w przód,KKD **zgięte w stawach biodrowych i kolanowych pod kątem ok. 90º, barki do tyłu w stosunku do miednicy,** KKG obejmują kolana, broda przy mostku	+ wyeliminowanie znaczenia różnicy długości KKD, przykurczy mm, wad stóp	- niestabilna -badanie skupia się na okolicy C-Th grzbietu pacjenta	**Nie**
	Siedząca z pochyleniem tułowia w przód, KKD **zgięte w stawach biodrowych i kolanowych pod kątem ok. 90º, barki do przodu w stosunku do miednicy,** KKG obejmują kolana, broda przy mostku	+ wyeliminowanie znaczenia różnicy długości KKD, przykurczy mm, wad stóp	- badanie skupia się na okolicy lędźwiowej grzbietu pacjenta	**Nie**

ROZDZIAŁ V

Zasadność stosowania wybranych pozycji podczas badania metodą topografii powierzchniowej – badania własne

5.1. Cel badań

Celem badań było określenie użyteczności proponowanej nowej pozycji – siedzącej z pochyleniem tułowia w przód - dla oceny zniekształcenia tułowia u dzieci ze skoliozą idiopatyczną w badaniach z wykorzystaniem stereografii rastrowej. W związku z tym dokonano porównania wybranych parametrów otrzymanych w obu pozycjach u każdej pacjentki oraz określenia ich korelacji z wynikami badania radiologicznego i skoliometrem.

5.2. Materiał

Badaniu metodą topografii powierzchniowej w dwóch pozycjach: stojącej oraz siedzącej z pochyleniem tułowia w przód,

poddano 113 dziewcząt ze skoliozą idiopatyczną w wieku od 10 do 18 lat, średnia 14,0 ± 2,1 lata. Wzrost chorych wynosił 160,0 ± 9,4 cm (od 121 do 184), średnia ciężaru ciała 48,6 ± 9,2 kg (od 22 do 75). Wartość kąta skrzywienia głównego mierzonego sposobem Cobba wynosiła 41,2 ± 16,7 stopni (od 10 do 95), natomiast wartość testu Rissera mieściła się w zakresie od 0 do 5, mediana 2.

5.3. Metodyka

Dziewczęta poddano badaniu klinicznemu – określano ciężar ciała, wzrost, wielkość garbu żebrowego i mięśniowego wału lędźwiowego w badaniu skoliometrem Bunnela.

Na podstawie wyników otrzymanych skoliometrem obliczono wartość sumy rotacji tułowia Hump Sum(s) dla wartości mierzonych skoliometrem poprzez dodanie największych wartości kątów rotacji tułowia (KRT) w skrzywieniu głównym oraz - jeśli występowały – w skrzywieniach kompensacyjnych górnym i dolnym. Przed przystąpieniem do badania topografii powierzchniowej oceniano również zdjęcia radiologiczne pacjentek, aby ustalić lokalizację, rozległość i rodzaj skrzywienia oraz wartość kąta Cobba.

Badanie przeprowadzono z wykorzystaniem tzw. komputerowej diagnostyki wad postawy opierającej się na metodzie stereografii rastrowej. Dziewczętom zaznaczono markerem na tułowiu punkty kostne: wyrostki kolczyste kręgów rozpoczynając od C7, kolce biodrowe tylne górne oraz kąty dolne łopatek. Wymagane jest, aby w pomieszczeniu, podczas wykonywania badania było ciemno (warunki uniemożliwiające czytanie przy zgaszonym świetle). Pacjentki znajdowały się na wyznaczonej linii w odległości 2,6 m od kamery, na jasnym tle, tyłem do urządzenia projekcyjno-odbiorczego. Badanie wykonano w dwóch pozycjach: stojącej swobodnej oraz siedzącej z pochyleniem tułowia w przód – dokładnie opisanych we wcześniejszym rozdziale. Oprócz wytycznych dotyczących pozycji przyjętych w czasie badania, podczas ustawiania dziecka należy zwrócić uwagę na ułożenie stóp (w pozycji stojącej) oraz miednicy (w pozycji stojącej i siedzącej). Stopy dziecka powinny być lekko rozstawione, równolegle względem siebie, z piętami dokładnie na wyznaczonej linii. Staramy się również tak ustawić pacjenta, aby nie dochodziło do rotacji miednicy, czyli aby kolce biodrowe znajdowały się na jednakowym poziomie w płaszczyźnie poprzecznej (w jednakowej odległości od kamery). Sprawdzamy to na obrazie monitora obserwując izolinie na wysokości miednicy, które powinny przebiegać równolegle do krawędzi obrazu. Czasem jednak jest to trudne od osiągnięcia. W takim wypadku staramy się, aby wartość rotacji miednicy była możliwie najbliższa zeru.

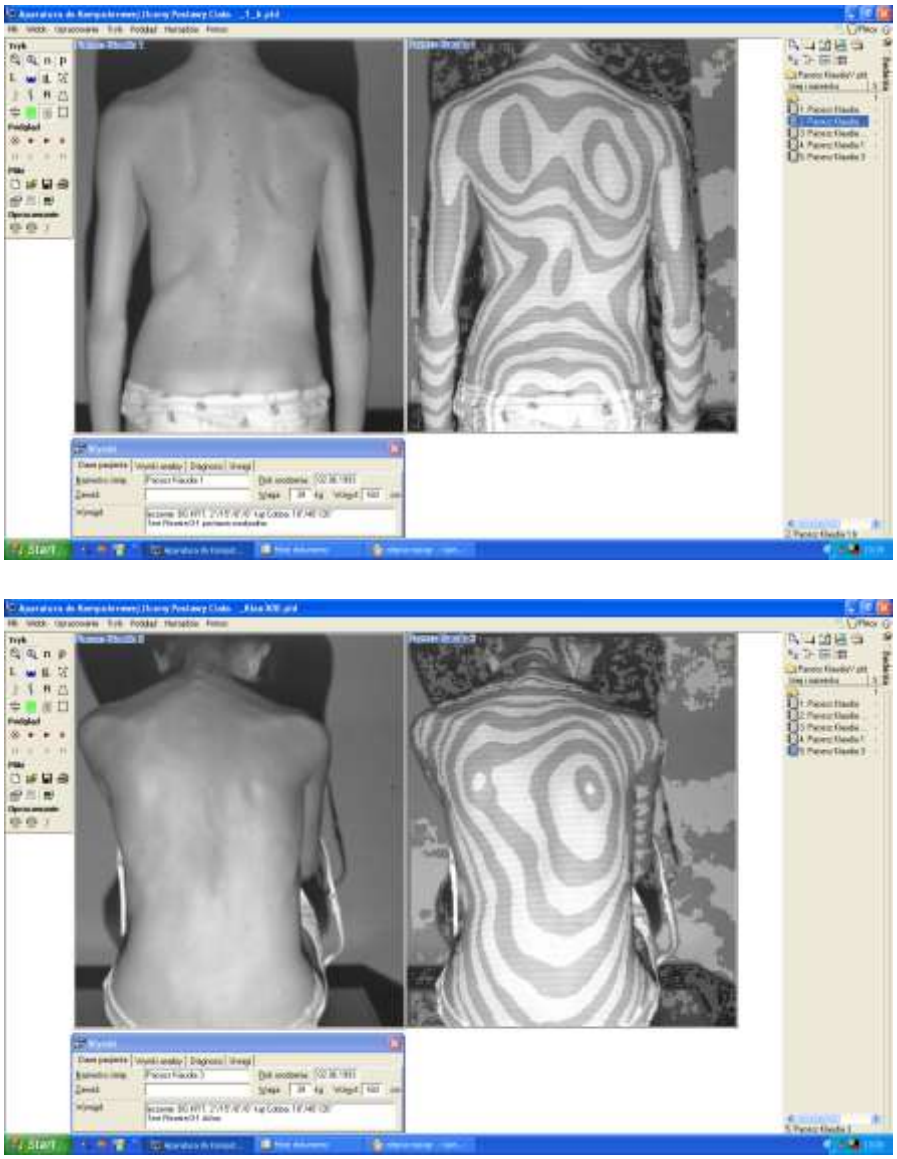

Ryc. 5.1. Badanie przy użyciu metody stereografii rastrowej: w pozycji stojącej (wyżej) oraz siedzącej (niżej) – obraz widziany na monitorze komputera [Materiał Kliniki Ortopedii i Traumatologii Dziecięcej w Poznaniu].

Czas jednego ujęcia wynosi 30 ms, a częstotliwość 5 obrazów na sekundę. Z biomechanicznego punktu widzenia, postawa człowieka jest stanem równowagi chwiejnej, dlatego rejestrowano kilkanaście ujęć dla każdej pozycji, z których następnie wybierano po jednej – najbardziej odpowiadającej optymalnemu ustawieniu miednicy i jednocześnie odzwierciedlającej najczęściej pojawiającą się postawę pacjenta. Średni

czas wykonania badania w dwóch pozycjach to ok. 5 minut. Dalsze opracowanie odbywa się bez udziału pacjenta. Komputer wyznacza trójwymiarowy obraz pleców i poddaje go dokładnej analizie. Wynikiem jest zbiór współrzędnych przestrzennych powierzchni ciała pacjenta oraz jego mapa warstwicowa.

W niniejszej pracy brano pod uwagę następujące parametry:

• długość kręgosłupa w pozycji stojącej i siedzącej (w badaniu topografii powierzchniowej),

• POTSI: w pozycji stojącej i siedzącej (w badaniu topografii powierzchniowej),

• wartość maksymalnej rotacji tułowia na poziomach: C-Th, Th i Th-L i na tej podstawie obliczano wartość sumy rotacji w obu pozycjach (Hump Sum(tp) – dla wartości otrzymanych w badaniu topografii powierzchniowej), a także w badaniu skoliometrem: Hump Sum(s)

• liczbę łuków skrzywienia: w pozycji stojącej i siedzącej – w badaniu topografii powierzchniowej oraz na podstawie radiogramów.

Badanie różnic dotyczących pozycji pacjenta: stojącej i siedzącej, opierało się na porównaniu:

1) długości kręgosłupa – mierzonej od wyrostka kolczystego C7 do S1 – w pozycji stojącej i siedzącej w badaniu topografii powierzchniowej;

2) parametru POTSI: w pozycji stojącej i siedzącej w badaniu topografii powierzchniowej w obu pozycjach z liczbą łuków na radiogramie przednio-tylnym:

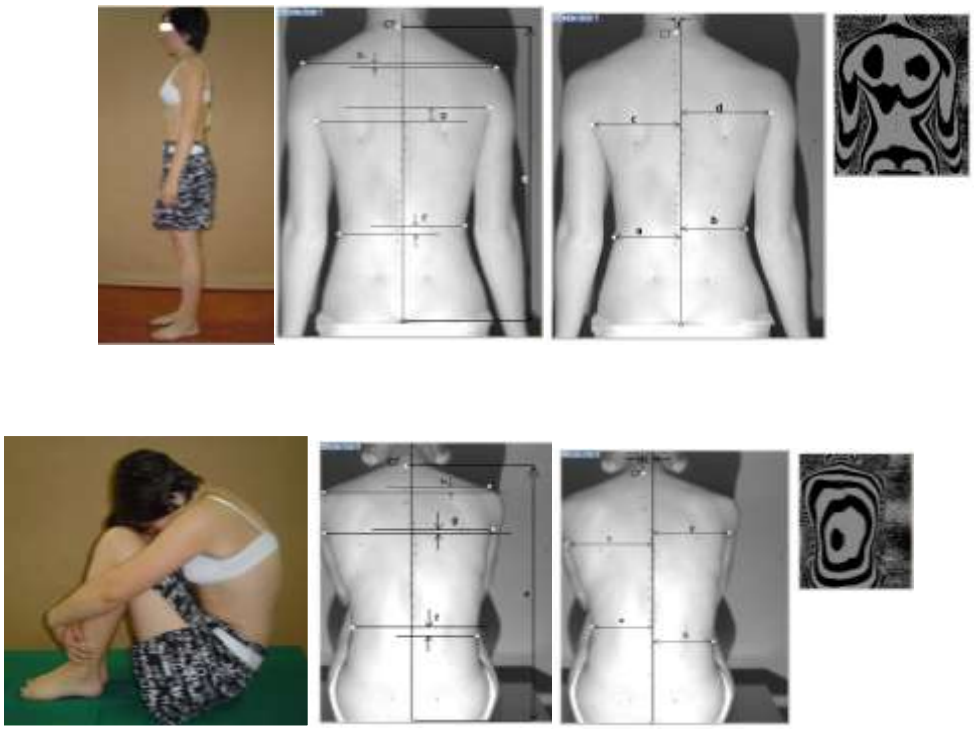

Ryc.5.2. Porównanie parametru POTSI w pozycji stojącej i siedzącej [Materiał Kliniki Ortopedii i Traumatologii Dziecięcej w Poznaniu].

3) wartości Hump Sum(tp): pozycji stojącej i siedzącej:

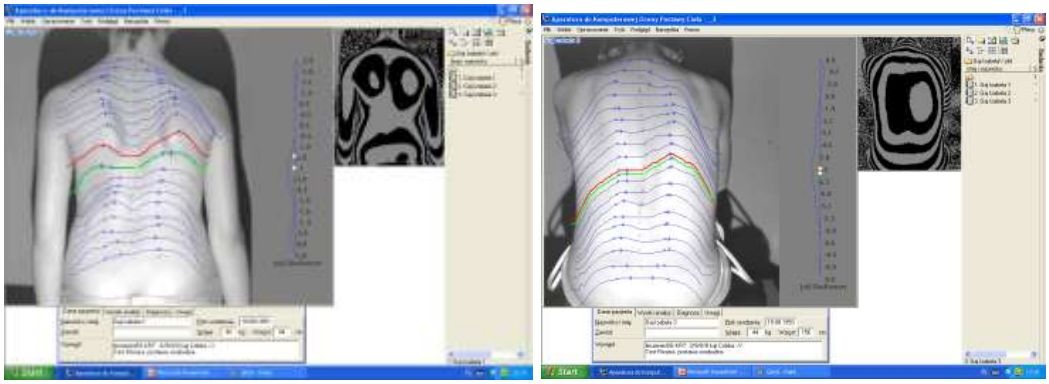

Ryc.5.3. Rotacja tułowia w pozycji stojącej i siedzącej, na podstawie której wyznacza się parametr Hump Sum(tp) [Materiał Kliniki Ortopedii i Traumatologii Dziecięcej w Poznaniu].

4) wartości Hump Sum(s) z Hump Sum(tp) w pozycji siedzącej:

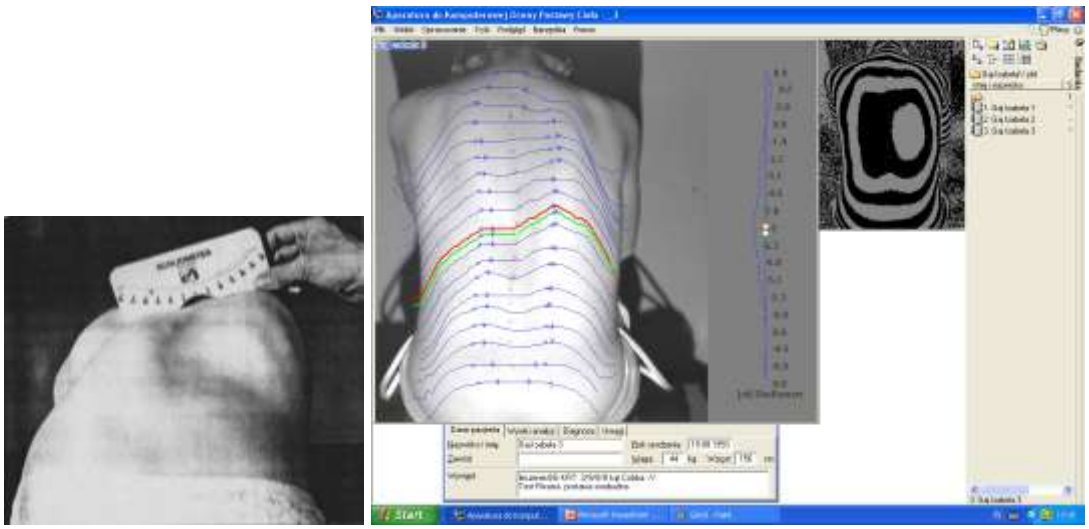

A B

Ryc.5.4. Badanie: porównanie parametru Hump Sum(s) – rycina A [2]- z Hump Sum(tp) – rycina B [Materiał Kliniki Ortopedii i Traumatologii Dziecięcej w Poznaniu].

5) liczby łuków skrzywienia w badaniu topografii powierzchniowej w obu pozycjach z liczbą łuków na radiogramie przednio-tylnym:

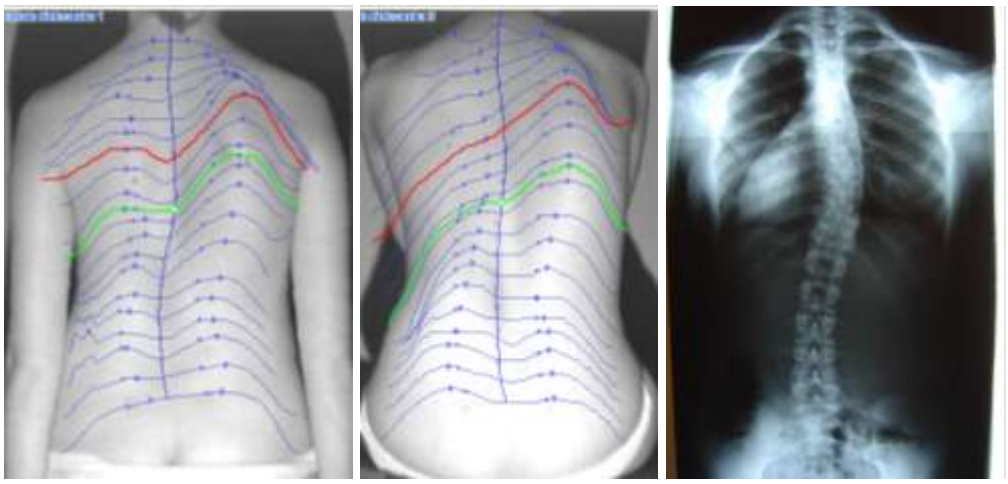

Ryc.5.5. Porównanie liczby łuków skrzywienia w badaniu topografii powierzchniowej w pozycji stojącej i siedzącej oraz na radiogramie przednio-tylnym [Materiał Kliniki Ortopedii i Traumatologii Dziecięcej w Poznaniu].

5.4. Wyniki

I Porównanie parametru długości kręgosłupa w pozycji stojącej i siedzącej w badaniu metodą topografii powierzchniowej:

• długość kręgosłupa w pozycji stojącej: 41,5 ± 3,5 cm

(od 29,8 do 49,9 cm)

• długość kręgosłupa w pozycji siedzącej: 46,5 ± 3,5 cm

(od 35,0 do 53,4 cm)

Różnica jest istotna statystycznie i wynosi 5,0 ± 2,7 cm ($p < 0,05$ w teście U Mann'a Whitney'a).

II Badanie różnicy parametru POTSI w badaniu metodą topografii powierzchniowej w obu pozycjach:

• POTSI w pozycji stojącej: 28,9 ± 17,5

• POTSI w pozycji siedzącej: 23,3 ± 13,8

Różnica istotna statystycznie, $p < 0,001$.

III Badanie różnicy wartości Hump Sum(tp) w obu pozycjach:

• Hump Sum(tp) w pozycji stojącej: 19,0 ± 6,6

• Hump Sum(tp) w pozycji siedzącej: 21,3 ± 7,7

Różnica istotna statystycznie, $p < 0,01$).

IV Korelacja wielkości sumy rotacji tułowia (Hump Sum) w badaniu skoliometrem i w stereografii rastrowej w pozycji stojącej i siedzącej:

a) Hump Sum(s) z Hump Sum(tp) w pozycji stojącej r = 0,49, p < 0,05 [ryc. 5.6.]

b) Hump Sum(s) z Hump Sum(tp) w pozycji siedzącej r= 0,71, p < 0,05 [ryc. 5.7.]

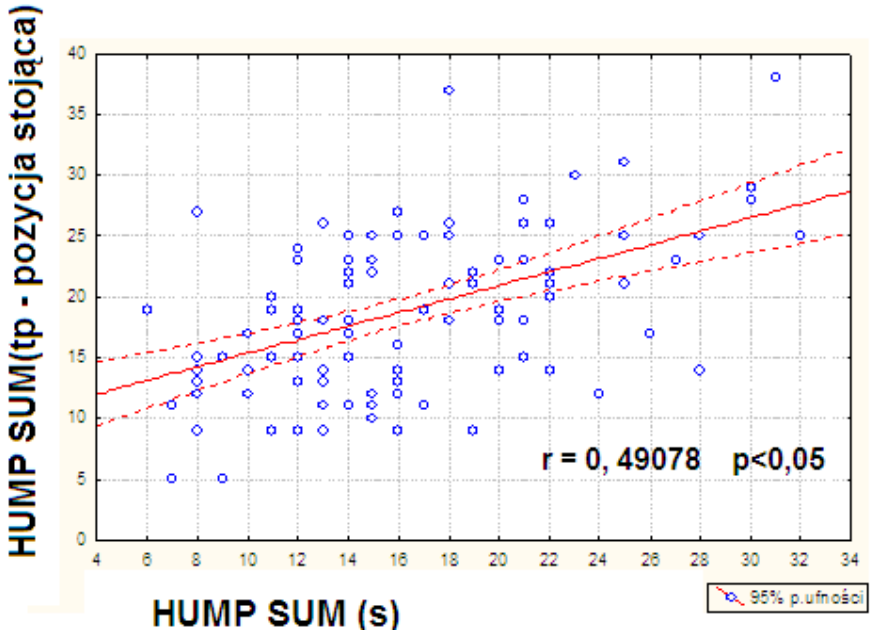

Ryc. 5.6. Korelacja wielkości rotacji tułowia w badaniu skoliometrem i w stereografii rastrowej w pozycji stojącej.

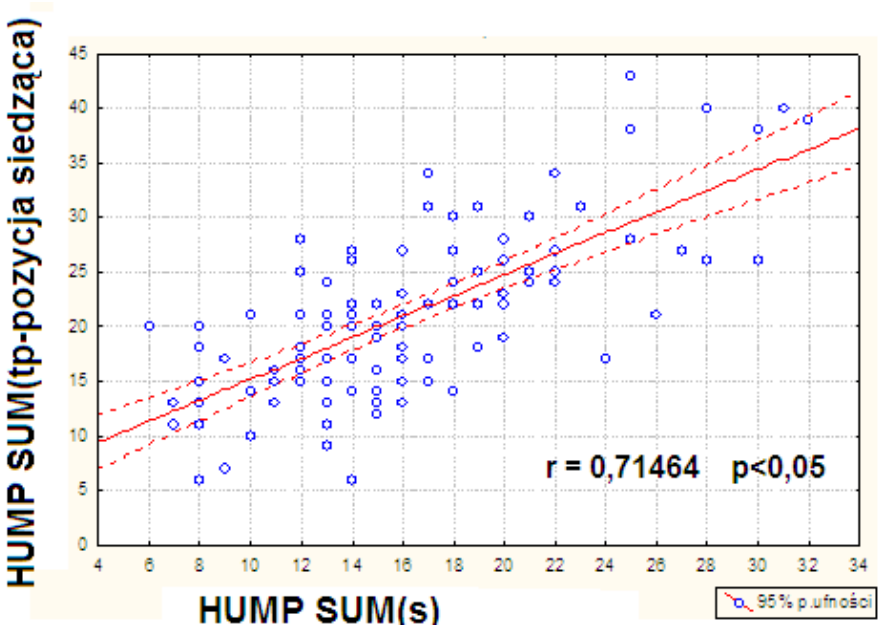

Ryc. 5.7. Korelacja wielkości rotacji tułowia w badaniu skoliometrem i w stereografii rastrowej w pozycji siedzącej.

V Porównanie wartości średniej parametru Hump Sum mierzonej skoliometrem oraz metodą topografii powierzchniowej w pozycji siedzącej i stojącej

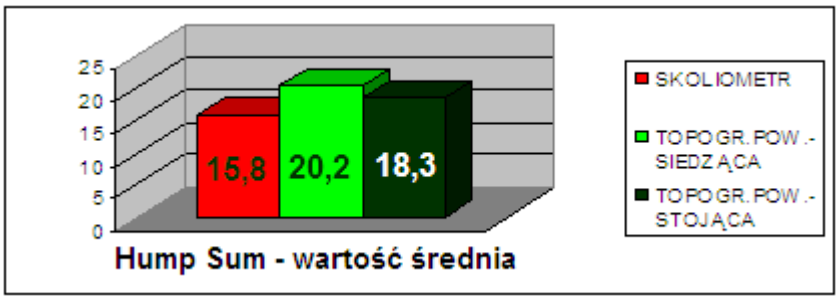

Ryc.5.8. Porównanie wartości średniej parametru Hump Sum(s) z Hump Sum(tp) w pozycji siedzącej i stojącej.

VI Liczba łuków skrzywienia:

Tab.5.1. Liczba wykrytych łuków skrzywienia metodą topografii powierzchniowej w pozycji siedzącej i stojącej oraz na RTG:

	l.łuków w C-Th	Th	Th-L
pozycja siedząca - TP	6	87	65
pozycja stojąca - TP	5	84	47
l.łuków w RTG	8	81	56

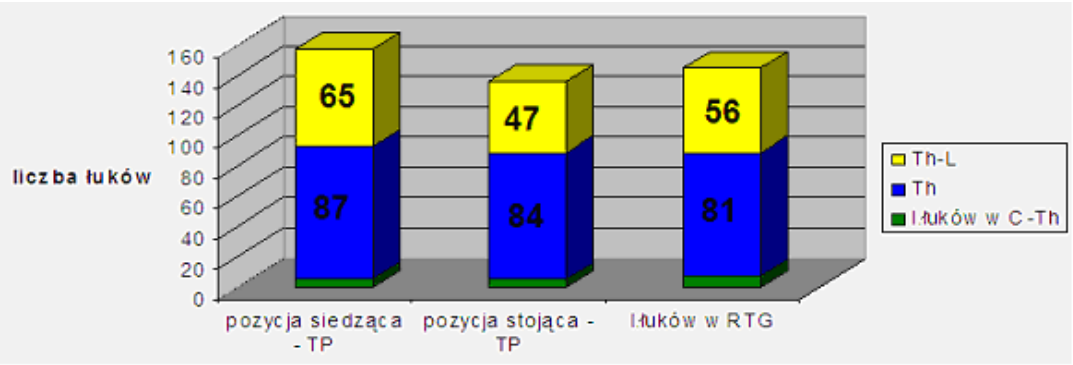

Ryc. 5.9. Porównanie wykrytej liczby łuków skrzywienia w badaniu metodą topografii powierzchniowej (TP) w pozycji siedzącej i stojącej oraz na radiogramach.

VII Różnica pomiędzy średnią wartością kąta rotacji tułowia (KRT) w badaniu skoliometrem, a średnią wartością kąta rotacji tułowia w badaniu metodą stereografii rastrowej w pozycji siedzącej z pochyleniem tułowia w przód:

$p > 0,05$

Różnica nie jest istotna statystycznie.

5.5. Dyskusja

Zarówno dziecko ze skoliozą, jak i jego rodzice, są zwykle bardziej zatroskani rozmiarami i wagą problemu wynikającego z zewnętrznego zniekształcenia tułowia, niż wielkością samego kąta skrzywienia, widocznego na radiogramie. Krzywizna wielkości 60° nie wyraża się deformacją dwukrotnie większą od 30-stopniowej, a chirurgiczna korekcja 50% skrzywienia może nie zmniejszyć widocznych skutków deformacji o połowę [20].

Istotną komponentą zniekształcenia skoliotycznego jest garb żebrowy, będący rezultatem torsji klatki piersiowej. Podczas gdy rotacja kręgów może być obliczona na podstawie radiogramu, rozmiar garbu żebrowego jest trudniejszy do określenia [7]. Tomografia komputerowa oraz rezonans magnetyczny są wykonywane w pozycji leżącej na plecach, tak więc obrazowanie garbu oraz wzajemna relacja do zdjęcia wykonanego w pozycji stojącej jest niedokładna. Nawet łącząc wszystkie te badania, nadal nie ma pełnego obrazu deformacji. Wartość kąta rotacji tułowia, w pomiarze skoliometrem, jest pomocna, jednak trójwymiarowe przedstawienie graficzne, ujęte również w wartości liczbowe, uzyskane w metodzie topografii powierzchniowej daje pełen obraz zewnętrznego zniekształcenia powierzchni pleców i pozwala lepiej zgłębić naturę indywidualnej deformacji [8, 20].

Dla pacjenta ze skoliozą metoda ta (pod warunkiem, że wyraził chęć zobaczenia wyniku badania) jest pomocnym zilustrowaniem istoty problemu, przez co pozwala lepiej zrozumieć metody przeciwdziałania progresji skrzywienia, daje motywację do solidniejszego wykonywania odpowiednich ćwiczeń, noszenia gorsetu ortopedycznego lub zgody na operacyjną korekcję, gdy jest to konieczne.

Metoda topografii powierzchniowej spełnia kryteria ustalone przez WHO dla badań przesiewowych (zagadnienie to omówiłam w swojej pracy licencjackiej) [3]. Daje możliwość prowadzenia badań bezpośrednio w szkołach, ponieważ transport sprzętu oraz organizacja miejsca z odpowiednim zaciemnieniem nie stanowią większego problemu. Wykorzystanie pozycji siedzącej w badaniu przesiewowym skraca czas jego trwania, ponieważ nie wymaga dostosowania wysokości aparatu do wzrostu każdego dziecka oraz, ze względu na stabilność, nie ma konieczności odczekania, aż dziecko będzie gotowe do wykonania rejestracji obrazu. Ma to szczególne znaczenie, jeśli występują zaburzenia w utrzymaniu równowagi.

W trakcie prowadzenia badań niektóre dzieci miały problem z uzyskaniem swobodnej pozycji stojącej i mimo próby poprawy ustawienia, przyjmowały pozycję skorygowaną. W pozycji siedzącej nie napotkano na takie trudności. Ponadto pozycja siedząca eliminuje wpływ wad kończyn dolnych na obraz grzbietu pacjenta.

Mimo wielu pozytywnych aspektów stosowania topografii powierzchniowej, odnaleźć można również pewne niedoskonałości metody oraz zjawiska mogące stać się potencjalnym źródłem błędów [13, 18, 22]:

1. rejestracja niepełnej powierzchni do badania,
2. niewłaściwe warunki oświetlenia – niepełne zaciemnienie lub padanie smug światła na badanego,
3. otyłość – ponieważ może maskować deformację,
4. niedokładne ustawienie pacjenta,
5. niestabilność postawy.

Punkty 1 i 2 nie są zależne od ustawienia pacjenta, lecz od warunków badania, natomiast punkty 3, 4 i 5 – w pozycji siedzącej mają mniejszy negatywny wpływ na uzyskany obraz powierzchni grzbietu. U dziecka z otyłością łatwiej jest dokonać oceny zniekształcenia tułowia w pozycji siedzącej niż w stojącej. Ustawienie i stabilność pozycji omówiono wcześniej.

Liczba łuków skrzywienia w badaniu metodą topografii powierzchniowej w obu pozycjach oraz w RTG nieznacznie się różni. Przyczyną może być brak dokładnego określenia w metodzie topografii powierzchniowej, od jakich wartości skrzywienie jest uznane za skoliozę - uwzględniano więc wszystkie wygięcia. W ocenie liczby łuków na radiogramie metodą Cobba nie uwzględniano skrzywień <10º.

Stwierdzono większą liczbę łuków skrzywienia wykrywanych w pozycji siedzącej (w pozycji siedzącej stwierdzono 158 łuków; w pozycji stojącej – 136 łuków). Oznacza to, że w pozycji stojącej nie można było wykryć wszystkich łuków (nie wykryto 22 łuków).

Hump Sum(tp) w pozycji siedzącej był wyższy niż w stojącej. Można to wytłumaczyć tym, że w pozycji siedzącej wykrywane było więcej łuków skoliozy oraz większymi wartościami rotacji tułowia. Poprzez pogłębione pochylenie tułowia do przodu („koci grzbiet") w pozycji siedzącej uzyskano zwiększenie czułości badania na wartość rotacji tułowia. Podobną zależność wykorzystuje się w teście Adamsa, który jest dokładniejszą metodą oceny asymetrii (szczególnie rotacji tułowia – pozycja ta jest wykorzystywana w badaniu skoliometrem) niż badanie grzbietu w pozycji stojącej.

Pozycja siedząca wykazuje większą korelację z badaniem przy użyciu skoliometru ($r = 0,71$, $p < 0,05$) niż pozycja stojąca ($r = 0,49$, $p < 0,05$).

Dla oceny zniekształcenia tułowia u dzieci pozycja siedząca z pochyleniem tułowia do przodu jest dokładniejsza od stojącej. Niekiedy pozycja ta wydaje się być jedyną możliwą do przyjęcia przy badaniu metodą topografii powierzchniowej, na przykład u dzieci, których choroba lub deformacje nie pozwalają na uzyskanie stabilnej pozycji stojącej.

5.6. Wnioski

Badanie asymetrii tułowia u dzieci może być z powodzeniem prowadzone w pozycji siedzącej z pochyleniem tułowia w przód.

Pozycja ta jest łatwa do przyjęcia przez dziecko oraz bardziej stabilna niż pozycja stojąca. Eliminuje ponadto problem nierównej długości kończyn dolnych lub przykurczy mięśniowych czy wad stóp.

W pozycji siedzącej są również bardziej widoczne wyrostki kolczyste, a zatem łuki skrzywienia, niż w pozycji stojącej.

Pozycja siedząca z pochyleniem tułowia w przód może być zalecana do wykonywania badań przy użyciu topografii powierzchniowej.

ROZDZIAŁ VI

Podsumowanie

Istnieje wiele metod badania dzieci ze skoliozą, niektóre z nich, choć stosowane od lat, wydają się być niezastąpione, jak na przykład podstawowe badanie kliniczne. Podobnie najważniejszym badaniem dodatkowym pozostanie rentgenografia. Jednak wraz z rozwojem nauki i techniki powstaje wiele nowych przyrządów i metod badania. Tomografia komputerowa, rezonans magnetyczny, skoliometr oraz topografia powierzchniowa mogą być pomocne w diagnostyce i prowadzeniu pacjenta ze skoliozą.

Topografia powierzchniowa, choć nie jest jeszcze metodą powszechnie wykorzystywaną, może znaleźć zastosowanie przede wszystkim w badaniach przesiewowych oraz do oceny wyników leczenia skolioz u dzieci. Docenić należy brak szkodliwości badania, krótki czas oczekiwania na wynik pomiarów oraz fakt zwrócenia uwagi na wygląd zewnętrzny pacjenta, co odgrywa istotną rolę dla chorego, dla którego widoczność deformacji stanowi często ogromny problemem psychologiczny oraz społeczny.

Wszechstronność i wierność trójwymiarowego obrazu pozwala lepiej zgłębić naturę indywidualnej deformacji i połączona z tradycyjnymi metodami pomaga w zebraniu rzetelnych informacji,

pomocnych w trakcie leczenia, także operacyjnego, aby osiągnąć jak najlepsze rezultaty.

W swojej pracy pragnęłam przedstawić możliwość stosowania nowej pozycji w badaniu topografii powierzchniowej dzieci ze skoliozą - siedzącej z pochyleniem tułowia do przodu.

Ważne jest by pozycja do badania była zrozumiała, prosta i szybka w wykonaniu oraz pozwalała na osiągnięcie jak najdokładniejszego obrazu grzbietu dziecka – umożliwiają to zarówno pozycja stojąca jak i siedząca.

W pozycji siedzącej bardziej, niż w pozycji stojącej, widoczne są wyrostki kolczyste, a zatem łuki skrzywienia i rotacja kręgosłupa. Badanie koncentruje się na środku grzbietu – miejscu najczęstszego występowania skoliozy oraz największej rotacji tułowia. Jest pozycją bardziej stabilną od stojącej – co jest szczególnie istotne w badaniu dzieci, którym ciężko czasem stanąć swobodnie w bezruchu. Ponadto pozycja siedząca pozwala na wyeliminowanie znaczenia ewentualnej różnicy długości kończyn dolnych pacjenta, przykurczy mięśniowych czy wad stóp.

Minusem tej pozycji może być mniejsze, niż w badaniu w pozycji stojącej, uwidocznienie charakterystycznych dla skoliozy punktów oceny asymetrii tułowia, takich jak: głębokość trójkątów talii oraz ustawienie wyrostków barkowych łopatek.

Pozycja siedząca z pochyleniem tułowia w przód może być zalecana do wykonywania badań przy użyciu topografii powierzchniowej.

Piśmiennictwo

1. [Dokument elektroniczny].[Online].[dostęp: 2007-02-07] Dostęp w World Wide Web: http://pl.wikipedia.org/wiki/Galen

2. Bunnell W.P.:An objective criterion for scoliosis screening. J Bone Joint Surgery 1984; 66A: 1381-1387.

3. Chowańska J.: Zasadność stosowania metody topografii powierzchniowej dla oceny zniekształcenia tułowia u dzieci ze skoliozą. Praca licencjacka, Wydział Nauk o Zdrowiu AM w Poznaniu, 2005.

4. Dubousset J : Three-dimensional analysis of the scoliotic deformity [w:] The Pediatric Spine, Weinstein S.L. (red.) Raven Press, New York 1994: 479-495.

5. Georges Y. El-Khoury, Yutaka Sato : Imaging Modalities [w:] The Pediatric Spine, Weinstein S.L. (red.) Raven Press, New York 1994: 141-170.

6. Głowacki M, Kotwicki T, Pucher A: Skrzywienie kręgosłupa [w:] Wiktora Degi Ortopedia i Rehabilitacja. PZWL, Warszawa 2003: 68-111.

7. Goldberg J.C., Kaliszer M., Moore D.P., Fogarty E.E., Dowling F.E.: Surface topography, Cobb angles and cosmetic change in scoliosis. Spine 2001; 26(4):55-63.

8. Hay R, Niendorf S, Wines E: Reliability and validity of a new instrument and procedures for measuring scoliosis. Research and Writing in Physical Therapy. [Dokument elektroniczny].[Online].[dostęp: 2004-02-22] Dostęp w World Wide Web: http://www.pneumex.com/U%20of%20MT%20study.html

9. Inami K., Suzuki N., Ono T., Yamashita Y., Kohno K., Morisue H.: Analysis of posterior trunk symmetry index (POTSI) in scoliosis. Part 2. Research into Spinal Deformities 2, 1999, 59: 85-88.

10. Karachalios T., Roidis N., Papagelopoulos P.J., Karachalios G.G.: The efficacy of school screening for scoliosis. [Dokument elektroniczny].[Online].[dostęp: 2004-02-22] Dostęp w World Wide Web: http://www.orthobluejournal.com/CMEarticles/art017.asp

11. Kasperczyk T.: Wady postawy ciała – diagnostyka i leczenie. Kasper s.c., Kraków 2002.

12. Kiwerski J.: Schorzenia i urazy kręgosłupa. PZWL, Warszawa 2001.

13. Kotwicki T., Szulc A., Tyrakowski M.: Wartość metody tak zwanego komputerowego badania postawy dzieci i młodzieży. Materiały Konferencji: Rozwój fizyczny dzieci i młodzieży oraz ich motoryczność w zdrowiu i wybranych jednostkach chorobowych. Poznań, 2004.

14. Krawczyński A.: Korelacja wybranych parametrów klinicznych i radiologicznych w skoliozach. Praca magisterska, Wydział Nauk o Zdrowiu AM w Poznaniu, 2003.

15. Król J: Boczne skrzywienie kręgosłupa [w:] Ortopedia i Rehabilitacja, PZWL, Warszawa 1983: 399-427.

16. Lorkowska M.: Zmienność asymetrii tułowia ocenianej skoliometrem u dzieci ze skoliozą idiopatyczną w zależności od sposobu badania. Praca magisterska, Wydział Nauk o Zdrowiu AM w Poznaniu, 2003.

17. McCarthy: Evaluation of the patient with deformity [w:] The Pediatric Spine, Weinstein S.L. (red.) Raven Press, New York 1994: 185-224.

18. Minguez M., Buendia M., Cibrian R., Salvador R.,Laguia M., Martin A., Gomar F.: Quantifier variables of the back surface deformity obtained with a noninvastive structured light method:evaluation of their usefulness in idiopathic scoliosis diagnosis. Eur Spine J 2007, 16:73-82.

19. Napiontek M., Czubak J.: Hamstring shortening: postural defect or congenital contracture. J. Ped. Orthop. part B, 1998; 7: 71-76.

20. Oxborrow NJ: Assessing the child with scoliosis: the role of surface topography. Arch Dis Child 2000; 83: 453-455.

21. Panagiotis G. Korovessis, MD, and Marios V. Stamatakis, MD : Prediction of scoliotic Cobb angle with the use of the scoliometr. Spine 1996; 21: 1661 – 1666.

22. Pazos V., Cheriet F., Song L., Labelle H., Dansereau J.: Accuracy assessment of human trunk surface 3D reconstructions from an optical digitising system. Medical and Biological Engineering Computing 2005, 43:11-15.

23. Piątkowski S., Kotwicki T: Wprowadzenie do fizjopatologii narządu ruchu [w:] Wiktora Degi Ortopedia i Rehabilitacja. PZWL, Warszawa 2003: 11-20.

24. Richardson M.: Approaches to differential diagnosis in musculoskeletal imaging.Scoliosis. [Dokument elektroniczny].[Online].[dostęp: 2004-02-22] Dostęp w World Wide Web: http://www.rad.washington.edu/mskbook/scoliosis.html

25. Seyda B.:Dzieje medycyny w zarysie. PZWL, Warszawa 1973.

26. Sobota J., (red): Putz R., Past R.: Atlas anatomii człowieka. Elsevier Urban&Partner, Wrocław 2006, 2:4.

27. Suzuki N., Inami K., Ono T., Kohno K., Asher M.A.: Analysis of posterior trunk symmetry index (POTSI) in scoliosis. Part 1. Research into Spinal Deformities 2, 1999, 59:81-84.

28. Ślężyński J.: Postawa ciała człowieka i metody jej oceny. Uniwersytet Śląski, Katowice 1992.

29. Tylman D.: Patomechanika bocznych skrzywień kręgosłupa. PZWL, Warszawa 1972: 99-176.

30. Upadhyay S.S., Burwell R.G., Webb J.K.: Hump changes on forward flexion of the lumbar spine in patients with idiopathic scoliosis. Spine 1988; 13(2): 146-151.

31. Wilczyński J.: Boczne skrzywienia kręgosłupa. Rozpoznanie i korekcja cz.I. wyd. uczelniane Wszechnica Świętokrzyska, Kielce 2000.

32. Zubairi J.A.: Applications of computer-aided rasterstereography in spinal deformity detection.Image and Vision Computing 2002; 20:319-324.

33. Żuk T., Dziak A.: Ortopedia z traumatologią narządów ruchu. PZWL, Warszawa 1993: 160-173.

STRESZCZENIE

Skolioza jest schorzeniem stosunkowo często dotyczącym dzieci i młodzieży w wieku dorastania, głównie dziewcząt. Polega na trójwymiarowym zniekształceniu kręgosłupa i klatki piersiowej. Do podstawowych objawów klinicznych skoliozy należą: boczne wygięcie kręgosłupa, zmniejszenie jego krzywizn fizjologicznych, rotacja osiowa kręgów, garb żebrowy, wał lędźwiowy, asymetria w obrębie trójkątów taliowych, barków, łopatek.

Wyróżniamy dwa rodzaje skolioz: czynnościowe i strukturalne. Skoliozy strukturalne mają różnorodną etiologię, jednak zdecydowaną większość, około 80%, stanowią skoliozy idiopatyczne.

W badaniu pacjenta ze skoliozą podstawową rolę spełnia ocena kliniczna. Spośród badań dodatkowych niezbędne jest badanie radiologiczne. Wykorzystuje się również takie metody obrazowania, jak tomografia komputerowa czy jądrowy rezonans magnetyczny. Prosty i szybki pomiar asymetrii rotacyjnej tułowia umożliwia przyrząd zwany skoliometrem. Oceny powierzchni grzbietu dokonać można z wykorzystaniem metody topografii powierzchniowej.

Spośród metod topografii powierzchniowej wyróżnia się tak zwaną technikę mory projekcyjnej, stereografię rastrową oraz metodę ISIS. Są to nieinwazyjne, szybkie i dokładne metody pomiaru określonych parametrów na powierzchni ciała pacjenta. Podstawą ich stosowania jest istnienie zależności pomiędzy nieprawidłowościami widocznymi na powierzchni grzbietu a deformacją szkieletu. Zastosowanie topografii powierzchniowej – dotąd jeszcze mało doceniane – odnieść może dużą rolę w badaniach przesiewowych w kierunku skolioz, a także do obserwacji i oceny wyników leczenia oraz w prowadzeniu dokładnej dokumentacji przebiegu choroby.

Celem pracy było określenie zasadności stosowania pozycji siedzącej z pochyleniem tułowia do przodu dla oceny zniekształcenia

tułowia u dzieci ze skoliozą w badaniu topografii powierzchniowej. Do zalet tej pozycji zaliczyć można: stabilność oraz ustalony poziom miednicy, dzięki którym spodziewano się uzyskać większą specyficzność badania. Założeniem zastosowania takiego ustawienia pacjenta do badania była możliwość wykorzystania podobnych parametrów opisujących deformację zarówno w badaniu skoliometrem jak i topografii powierzchniowej wykonywanych w pozycji zgiętej do przodu.

Badaniu metodą topografii powierzchniowej w dwóch pozycjach: stojącej oraz siedzącej z pochyleniem tułowia w przód, poddano 113 dziewcząt ze skoliozą idiopatyczną w wieku od 10 do 18 lat, średnia 14,0 ± 2,1 lata. Wzrost chorych wynosił 160,0 ± 9,4 cm (od 121 do 184), średnia ciężaru ciała 48,6 ± 9,2 kg (od 22 do 75). Wartość kąta skrzywienia głównego mierzonego sposobem Cobba wynosiła 41,2 ± 16,7 stopni (od 10 do 95), natomiast wartość testu Rissera mieściła się w zakresie od 0 do 5, mediana 2.

Dokonano pomiaru długości kręgosłupa od wyrostka kolczystego C7 do S1, obliczono parametr Hump Sum(tp) oraz tylny współczynnik symetrii tułowia (POTSI). Do pomiaru kąta rotacji tułowia (KRT) na trzech poziomach (C-Th, Th, Th-L) użyto skoliometru Bunnella i obliczono parametr sumy rotacji tułowia [Hump Sum(s)] celem porównania z parametrem Hump Sum(tp).

Wyniki. Średnia długość kręgosłupa od (C7 do S1) w badaniu topografii powierzchniowej w pozycji stojącej wyniosła 41,5 ± 3,5 cm (od 29,8 do 49,9 cm), a w pozycji siedzącej 46,5 ± 3,5 cm (od 35 do 53,4 cm). Różnica jest istotna statystycznie i wynosi 5,0 ± 2,7 cm ($p<0,05$ w teście U Mann'a Whitney'a). Wartość parametru Hump Sum(tp) w pozycji stojącej wyniosła 19,0 ± 6,6 oraz Hump Sum(tp) w pozycji siedzącej wyniosła 21,3 ± 7,7. Różnica jest istotna statystycznie ($p < 0,01$). Korelacja wielkości sumy rotacji tułowia w badaniu skoliometrem z badaniem stereografii rastrowej w pozycji stojącej wyniosła 0,49,

natomiast w pozycji siedzącej wyniosła 0,71. Różnica jest istotna statystycznie, $p < 0,05$. Otrzymana wartość parametru POTSI dla pozycji stojącej wyniosła 28,9 ± 17,5, a dla pozycji siedzącej: 23,3 ± 13,8. Różnica istotna statystycznie, $p < 0,001$.

Różnica wartości kąta rotacji tułowia (KRT) w badaniu skoliometrem w porównaniu z wartościami rotacji otrzymanymi w badaniu metodą stereografii rastrowej w pozycji siedzącej z pochyleniem tułowia w przód nie jest istotna statystycznie, $p > 0,05$.

Wnioski: (1) Pozycja siedząca z pochyleniem tułowia w przód może być zalecana do wykonywania badań przy użyciu topografii powierzchniowej. (2) Pozycja ta jest stabilna i eliminuje problem wad w obrębie kończyn dolnych.

SUMMARY

Scoliosis is a three-dimentional deformity of the spine and thorax. It occurs relatively frequently in population of children and adolescents and has a strong female predilection. There are several main symptomes of scoliosis: the lateral spinal curvatures, decrease of the physiological spinal curvatures (hypokyphosis and hypolordosis), rotation of the vertebrae, rib hump and lumbar muscular prominence, asymmetry of the trunk (shoulders, scapulas, waistline). There are two types of scoliosis: structural and nonstructural. In about 80% of cases, the cause of scoliosis is unknown. These curves are called idiopathic scoliosis.

The most important way of diagnosis of scoliosis is physical examination. Several methods can be used as additional examinations. The essential one is a radiograph of the spine. Computed tomography or magnetic resonance imaging may also be applied. Scoliometer can be used to measure and estimate the angle of trunk rotation. Surface topography is a technique used to assess abnormalities of back surface contours associated with scoliosis.

Surface topography includes Moire, raster stereography and ISIS topography. Advantages of the method include quick and easy measure of the trunk asymmetry which are not harmful for a patient, lack of exposure to radiation, accuracy and good correlation with skeletal deformity. The use of surface topography, although still uncommon and underestimated, could have an important role in scoliosis screening programs, in controlling the effectiveness of the treatement and accurate documentation of the deformity.

The objective of the study was to verify usefulness of sitting forward bending position for the assessment of back shape in scoliotic children. Potential benefits of sitting position for scoliosis exam consider: stable posture and level pelvis, which are suspected to increase

specificity. The hypothesis was that surface topography exam as well as scoliometer exam can be performed in sitting forward bending position and the parameters describing deformity in the frontal and axial plane can be provided.

Study design: cross sectional study of 113 girls with idiopathic scoliosis, aged 14.0 ± 2.1 years (from 10 to 18), mean height 160.0 ± 9.4 cm (from 121 to 184), mean weight 48.6 ± 9.2 kg (from 22 to 75) who underwent raster stereography exam of the back in standing position and in sitting forward bending position. The Cobb angle of the main curve was 41.2 ± 16.7 degrees (from 10 to 95), Risser sign value from 0 to 5, median=2.

Methods. The length of the spine from C7 to S1, the Hump Sum and the posterior trunk symmetry index (POTSI) were measured. Bunnell scoliometer was used to measure angle of trunk rotation (ATR) in standing position at three levels of the spine and the Sum of Rotation was calculated to be compared with the Hump Sum.

Results. The length of the spine C7-S1 was 41.5 ± 3.5cm (from 29.8 to 49.9cm) in standing and 46.5 ± 3.5cm (from 35.0 to 53.4cm) in sitting forward bending position. The mean difference was 5.0 ± 2.7cm ($p<0.05$, Mann Whitney U test) proving that flexion of the trunk was achieved. The Hump Sum value was 21.3 ± 7.7 degrees in sitting and 19.0 ± 6.6 degrees in standing position (difference significant, $p<0.01$). The correlation coefficient of the Hump Sum versus scoliometer Sum of Rotation was 0.71 for the sitting and 0.49 for the standing position ($p<0.05$). POTSI revealed value of 23.3 ± 13.8 in sitting and 28.9 ± 17.5 in standing position (difference significant, $p<0.001$). The ATR scoliometer measurement did not reveal significant difference between standing and sitting forward bending position ($p>0.05$).

Conclusions: (1) Back asymmetries in children can be successfully measured in sitting forward bending position. (2) Sitting

forward bending, providing more stable posture and eliminating lower limbs discrepancy.